ABRIL 2015 VOLUMEN 10 NÚMERO 2 Páginas 49 - 96

SOCIEDAD CHILENA DE NEUMOLOGÍA PEDIÁTRICA

NEUMOLOGÍA PEDIÁTRICA

Órgano oficial de difusión de la **Sociedad Chilena de Neumología Pediátrica (SOCHINEP)**
y de la **Sociedad Latinoamericana de Neumología Pediátrica (SOLANEP)**

CONTENIDO

IMÁGENES EN NEUMOLOGÍA PEDIÁTRICA

- Riesgos de la radiación
- Ultrasonografía
- Tomografía computada
- Reconstitución en 3D
- Estudio broncoaspiración

Disponible en LILACS

Disponible en http://www.neumologia-pediatrica.cl

ISSN 0718-0333X
(versión en línea, derechos reservados)

XI CONGRESO NACIONAL DE NEUMOLOGÍA PEDIÁTRICA

23 y 24 octubre 2015
Hotel Plaza Bosque Manquehue
Santiago de Chile

NEUMOLOGÍA PEDIÁTRICA

ABRIL 2015 VOLUMEN 10 NÚMERO 2 Páginas 49 - 96

Órgano oficial de difusión de la
Sociedad Chilena de Neumología Pediátrica (SOCHINEP)
y de la Sociedad Latinoamericana de Neumología Pediátrica (SOLANEP)

NEUMOLOGÍA PEDIÁTRICA

EDITOR RESPONSABLE

Dra. Solange Caussade
Pediatra Especialista en Enfermedades Respiratorias
Profesor Asociado Adjunto
Facultad de Medicina
Pontificia Universidad Católica de Chile
Santiago, Chile

COMITÉ EDITORIAL

Dra. María Lina Boza
Pediatra Especialista en
Enfermedades Respiratorias
Jefe Unidad Respiratorio Infantil
Hospital San Borja - Arriarán
Profesor Adjunto de Pediatría
Universidad de Chile
Santiago, Chile

Dra. Carolina Cruz
Pediatra Especialista en
Enfermedades Respiratorias
Hospital Dr. Roberto del Río
Santiago, Chile

Dr. Agustín León
Pediatra Especialista en
Enfermedades Respiratorias
Clínica Santa María
Santiago, Chile

Dr. Iván Stand
Pediatra Neumólogo
Clínica Portoazul
Docente PostGrado
Universidad Metropolitana
Barranquilla, Colombia

Dr. Claudio Castaños
Pediatra Neumonólogo
Jefe Servicio de Neumonología
Hospital de Pediatría
Juan Pedro Garrahan
Docente
Universidad Nacional de
Buenos Aires
Buenos Aires, Argentina

Dr. Pablo Jorquera
Pediatra Especialista en
Enfermedades Respiratorias
Hospital Dr. Sótero del Río
Santiago, Chile

Dra. Marcela Linares
Pediatra Especialista en
Enfermedades Respiratorias
Clínica Indisa
Docente
Universidad Finis Terrae
Santiago, Chile

NEUMOLOGÍA PEDIÁTRICA

ABRIL 2015 VOLUMEN 10 NÚMERO 2 Páginas 49 - 96

CONTENIDO / CONTENTS

EDITORIAL

Comité editorial 52

EN RECUERDO: DOCTOR SERGIO ZÚÑIGA ROCHA

Dr Francisco Prado A 53

ARTÍCULOS ORIGINALES / ORIGINAL ARTICLES

- **Riesgos de la radiación en imágenes pediátricas**
  Radiation risks in pediatric images
  Dra Susana Renedo de la Hoz 54-57

- **Ultrasonido en tórax pediátrico**
  Ultrasound in pediatric chest
  Dr Aníbal Espinoza G 58-66

- **Tomografía computada de tórax en pediatría. Indicaciones actuales**
  Pediatric chest computed tomography: current indications
  Dra Adriana Merchak A , Dr Andrés Miranda-Merchak 67-71

- **Estudio por imágenes de vía aérea. Utilidad de la tomografía computada multidetector con reconstrucción tridimensional**
  Airway imaging study. Usefulness of multidetector computed tomography with three-dimensional reconstruction
  Dra Alejandra Zaninovic, Dr José Domingo Arce, Dra Sandra Ferrón 72-81

- **Broncoaspiración en el niño. Rol diagnóstico de los estudios de imágenes**
  Bronchial aspiration. Imaging studies
  María José Barker M, Dr. Cristian García B 82-85

SERIES FUNCIÓN PULMONAR / LUNG FUNCTION SERIES

- **Traqueobroncomalacia**
  Tracheobronchomalacia
  Dra María Angélica Oyarzún A, Dra Antonia Dittborn A 86-88

EDITORIAL

Estimados socios y amigos de SOCHINEP:

Este nuevo número de la revista Neumología Pediátrica llega a ustedes con un homenaje a un gran cirujano pediatra, el Dr Sergio Zúñiga Rocha, quien nos dejó durante el mes de marzo. El Dr Zúñiga fue un gran maestro, generoso, inquieto y perfeccionista, pionero en toracoscopía y cirugía experimental. La dedicación a sus pacientes era sorprendente, el cariño hacia los niños era enorme; los pacientes pediátricos del Hospital Sótero del Río llevan en su corazón a este Viejito Pascuero siempre sonriente. En reconocimiento a su labor y a su persona, el Dr Francisco Prado le dedica hermosas y justas palabras.

En esta edición publicamos temas de actualidad relacionados con estudio de imágenes en pediatría. Se presentan los métodos para detectar broncoaspiración, las indicaciones actuales de la ultrasonografía de tórax, la utilidad de la tomografía computada en pediatría, con uno de sus innovadores sistemas de reconstrucción de imágenes en 3D.

Ultimamente se ha visto un aumento del riesgo de neoplasias en niños sometidos a altas dosis de radiación especialmente por tomografía. Como bien dice la autora de este artículo, la responsabilidad de disminuir la radiación expuesta en niños recae en varios actores, desde las empresas fabricantes de los equipos, organizaciones gubernamentales, sociedades científicas, tecnólogos y radiólogos. Y somos nosotros pediatras y neumólogos, quienes tenemos la responsabilidad de solicitar exámenes radiólogicos solo justificadamente, con la seguridad que este ayudará a confirmar o descartar un diagnóstico, o a realizar un cambio de conducta terapéutica.

Comité editorial

Doctor Sergio Zúñiga,

un ETHOS excepcional

Era un año difícil, la decisión de formar una sociedad de neumología pediátrica se había conversado largamente. Incluso se había analizado la conveniencia que así fuese en otros países de Latinoamérica. Se venía el compromiso de organizar SOLANEP en Chile y ser invitado en esta perspectiva local de un proyecto que había nacido algo distócico no era sencillo. Más bien políticamente complejo.

Existía la idea de sumar a profesionales que no fuesen en lo médico solamente broncopulmonares y ahí tuvimos la ayuda de dos líderes emblemáticos de especialidades de gran importancia. Cristian García, radiólogo capaz de transformar una imagen en síntesis semiológica y Sergio Zúñiga, cirujano infantil hábil en tórax y maestro de una generación de cirujanos empáticos.

"Dr. Zúñiga, lo molesto tiene un minuto para conversar, es un proyecto y nuestro interés es pedirle pueda desarrollar una conferencia de malformaciones pulmonares. Si, estamos proyectando una sociedad independiente, multiprofesional con un enfoque nuevo que aborde la patología respiratoria pediátrica ojalá en un multidominio. Si, se llamará SOCHINEP". Cuan diferente fue la respuesta de Sergio a la negativa de muchos consultados para los afanes iniciales que nos convocaban al término de los 90. "Si claro, me parece muy interesante y un desafío que veo importante de apoyar. Cuenten conmigo y me siento muy honrado". De esa manera conocí a Sergio Zúñiga.

Por aquel entonces interactuamos con algunos cirujanos latinoamericanos de importancia en tórax. Cuan humilde era comparativamente Sergio. Voz cálida, más bien baja, encantadora, con un respeto absoluto del otro. Definitivamente no era avasallador, escuchaba atentamente y luego planteaba una opinión de síntesis, directa y ejecutiva. Sus presentaciones eran excelentes, cada vez que se podía un comentario de la historia de la medicina y un consejo para el enfrentamiento práctico.

Llegué a la Universidad Católica y lo visité por proyectos y pacientes. En esta dimensión vi sus gestos para colegas jóvenes de pregrado y postgrado regalándose por entero en la docencia integral en una cosmovisión humanista, de técnicas quirúrgicas, de elementos de semiología y de anatomía topográfica, de cómo abordar una incisión de tórax que respetara la distribución nerviosa y minimizara el dolor, además haciendo de la cicatriz un resultado invisible. Tuve la ocasión de asistir a la intervención quirúrgica de un paciente con quiste hidatídico cuyo cirujano fue Sergio. Previamente el análisis de la radiografía de tórax. Ese análisis que hace que una radiología simple de tórax se transforma en una exploración viva de forma y función. Los comentarios del tratamiento médico, el gesto técnico desde la desinfección de piel del paciente, la incisión y la disección por planos musculares hasta presentar la pared del tórax y luego aproximarse a ella con la delicadeza de esos cirujanos a los cuales uno les confía un hijo. Miles de detalles semiológicos, quirúrgicos, históricos, parasitológicos, de una guía quirúrgica que se estaba haciendo. Pero a la salida de pabellón. ""Mamá, su hijo está bien, está en la mejores manos de mis colegas pediatras. Mañana pasaremos visita temprano y juntos al medio día le informaremos el detalle completo de la evolución de su hijo. No dude en comentarnos cualquier inquietud". Un caballero, un maestro, un hombre bueno, un médico que se regalaba en sus actos, en que los pequeños eran igual de importantes que los grandes. Luego, la reunión clínica como oportunidad de trabajar y discutir y sintetizar una propuesta para el pediatra, para los neumólogos y para los cirujanos. Ha pasado el tiempo y ese caso clínico creo está fresco en la memoria de varios de los lectores de esta reseña algo novelada.

Sergio me sorprendió cuando en su oficina me mostró sus escritos de cirugía experimental en ratas con anastomosis termino-terminales de tráquea post resecciones segmentarias. Luego el análisis histológico de ellas según largo de la resección para ver si existía estenosis. En otros ejemplares ver el impacto de la mitomicina C tópica. Si lectores, cirugía experimental de vía aérea con modelos biológicos y resultados esperados. En todo esto generosidad absoluta, jóvenes profesionales involucrados en la autoría.

Sergio, según lo que vi, fue de un perfil bajo, no era prepotente, no era beligerante, no era avasallador. Era un hombre en el concepto de un ETHOS completo.

Mucho le debemos, mucho le recordaremos.

Esta sociedad SOCHINEP tuvo un amigo.

Es una sensación que muchas veces a estos amigos no siempre le respondemos igual.

Un abrazo para sus discípulos, para sus colegas de la Universidad Católica. Para su amigo Cristian García. Para su familia y para tantos y tantos pacientes que se beneficiaron de sus manos hábiles y de su corazón grande que al final se le hirió.

Dr Francisco Prado Atlagic

Neumol Pediatr 2015; 10 (2): 54 - 57

Riesgos de la radiación en imágenes pediátricas.

Radiation risks in pediatric images

Dra Susana Renedo de la Hoz
Radiólogo Pediatra
Hospital Clínico San Borja - Arriarán

RADIATION RISK IN PEDIATRIC IMAGES

The advance of medical imaging technology has led to an increase in the medical radiation exposure, especially derived from computed tomography (CT).

Recent studies confirm a small but significant increase of cancer cases induced by CT radiation. Children are markedly more sensitive to radiation than adults and in addition, their life expectancy is longer, so we must use all resources to optimize and reduce the exposure dose using the ALARA concept. CT is an important diagnostic tool in medical practice and its benefits far outweigh the costs of radiation if the indication is properly justified.

Key words: radiobiology, cancer radiation induced, risk assessment

RESUMEN

El avance tecnológico de las imágenes para evaluación de enfermedades ha llevado a un aumento considerable de la radiación de origen médica, principalmente la proveniente de la tomografía computada (TC)

Estudios recientes confirman un pequeño pero significativo incremento de casos de cáncer inducidos por radiación generada por la TC. Siendo los niños reconocidamente más sensibles a la radiación que los adultos y sumado a su mayor expectativa de vida, es que debemos usar todos los recursos para optimizar y reducir la dosis de exposición aplicando el concepto de ALARA. La TC es una herramienta diagnóstica importantísima en la práctica médica, y sus beneficios superan ampliamente los costos de la radiación si su indicación está adecuadamente justificada.

Palabras clave: radiobiología, efectos de la radiación, medición de riesgo

INTRODUCCIÓN

Los estudios de imágenes han avanzado notablemente desde los inicios de la radiología, cuando Roentgen y su esposa descubrieron una luz incandescente que lograba atravesar el cuerpo humano, y la llamaron Rayos X (por su naturaleza desconocida). Luego comenzó la preocupación por los efectos adversos que éstos podrían producir. La Sra. Roentgen , que muy románticamente pasaba noches con su marido admirando la luz de su nuevo descubrimiento, años más tarde moriría por causa de una leucemia probablemente inducida por la radiación(1).

Los avances tecnológicos han hecho que los equipos de rayos convencionales sean cada vez más eficientes, pudiendo regular y disminuir la radiación entregada al paciente y al equipo médico, aportando también protección y aislamiento de los lugares con fuentes de radiación (2,3).

El gran salto de la imagenología se produjo a inicios de años 70 cuando Hounsfield desarrolló la Tomografía Computada (TC) logrando visualizar órganos que antes la radiología convencional no lograba hacerlo, como el cerebro. Rápidamente se masificó su uso y progresó a la tomografía multicorte, más rápido y con imágenes multiplanares. De la mano del desarrollo tecnológico creció aún más la preocupación por los efectos de la radiación (4).

El año 2001 el diario USA TODAY publicó un artículo que causó gran alarma pública. Estudios científicos indicaban que la TC podía causar cáncer en los niños y además que éstos recibían dosis mucho más alta de la necesaria. La Sociedad Americana de Radiología Pediátrica, citó una conferencia multidisciplinaria, donde se propuso el concepto de ALARA (As Low As Reasonable Achievable) para el uso razonable de la TC (2).

El año 2008 se inició una campaña educativa enfocada a tomar conciencia del aumento de los niveles de radiación por TC, la que se conoce al día de hoy como Image Gently (2,3).

Correspondencia:
Dra Susana Renedo de la Hoz
Hospital Clínico San Borja - Arriarán
Santa Rosa1234 - Santiago
E-mail: susana.renedo@gmail.com

RAYOS X, UNIDADES Y DOSIS DE RADIACIÓN

Los rayos X son un tipo de radiación electromagnética con una energía tal que no sólo pueden provocar cambios en las moléculas, sino también en la estructura de los átomos que conforman esa molécula, produciendo ionización del átomo, por lo que se denominan radiaciones ionizantes (5).

Las unidades de medición están en relación a la dosis absorbida y se mide en Gray (Gy). El impacto biológico en el tejido, o dosis equivalente, se mide en Sieverts (Sv) y varía dependiendo del tipo de radiación. Con Rayos X el factor de corrección es cercano a 1.0, por lo que la dosis equivalente se considera igual a la dosis absorbida. La unidad final de absorción de radiación es la dosis efectiva (mSv en imágenes diagnósticas), ésta corresponde a la suma de las dosis de los órganos multiplicados por un factor de corrección relacionado con la radiosensibilidad del órgano expuesto (2).

Las TC actuales entregan al final del examen un informe de dosis con el CTDI vol (Computed Tomography Dose Index volume) y DLP (Dose Lenght Products).

El CTDI vol es un parámetro estandarizado para medir la radiación liberada por la TC, su unidad de medida es Gy. Pero éste no determina la dosis recibida por el paciente. Da información de la radiación usada en el estudio y es útil para comparar protocolos de distintas instituciones, y también

comparar estudios realizados con diferentes TC (2,3).

El DLP es el producto de CTDIvol (mGy) y la longitud del barrido (cm). Su unidad es mGy*cm (2).

Como la dosis recibida por el paciente no sólo depende de la radiación emitida por la TC sino también del tamaño del paciente, se desarrolló un nuevo factor de conversión en base al CTDIvol, el SSDE (size-specific dose estimates)(3).

RADIACION DE BASE VS RADIACIÓN DIAGNÓSTICA

La radiación que recibimos proviene de dos grandes fuentes, la natural y la producida por el hombre. La principal fuente de radiación natural son la cósmica y de la biosfera terrestre. La radiación producida por el hombre incluye la ocupacional, industrial y médica (Figura1).

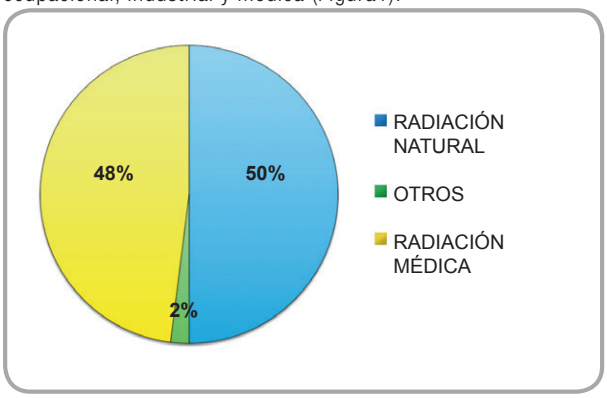

Figura 1. Porcentaje de dosis efectiva colectiva.
Fuente: National Council on Radiation Protection Measurements (6).

Si desglosamos la radiación médica en los distintos usos, nos encontramos que el mayor porcentaje de radiación proviene de la Tomografía Computada (Figura 2)

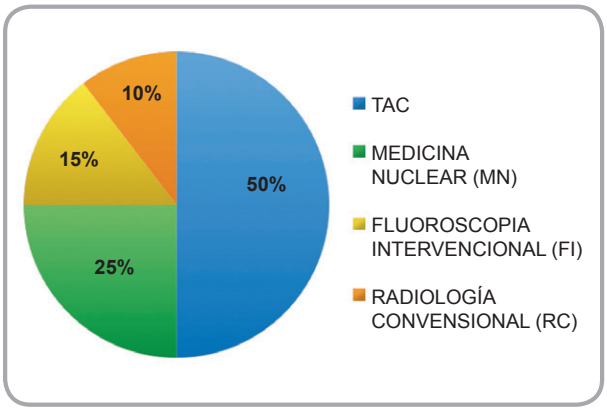

Figura 2. Porcentajes de dosis efectiva colectiva proveniente de
Radiación de uso médico.
Fuente: National Council on Radiation protection and measurements 2006 (6).

El último reporte que midió la exposición a radiación ionizantes en la población de Estados Unidos advirtió un aumento de 7 veces de la radiación base desde los inicios de 1980 a 2006 (7), siendo el factor más importante el aumento de la exposición a radiación médica cerca a un 600%.

El promedio de dosis efectiva de radiación de base es de 3mSv al año (varía según el lugar donde vivamos). Comparándola con distintos exámenes se hace más evidente la importancia del CT en la radiación médica (Tabla 1).

	Dosis Efectiva (mSv)	Años de Radiación Natural
RX TÓRAX	0.1	10 días
TC TÓRAX	7	2 años
TC CEREBRO	2	8 meses
PET/CT	25	8 años

Tabla 1: Promedio dosis efectiva según método.
Dosis Efectiva (mSv)

BIOLOGIA DE LA RADIACIÓN

Los efectos biológicos de la radiación son debidos principalmente al daño del ADN. Los rayos X son absorbidos por el individuoy le dan la energía del fotón a un electrón . El electrón golpea directamente en el ADN produciendo un quiebre de la hebra (acción directa). Cuando el electrón golpea una molécula de agua, H2O produce un radical hidroxilo el cual a su vez produce una ruptura en las hebras de ADN (acción indirecta) (5).

La doble hélice de ADN se mantiene por uniones de hidrógeno. Con dosis menores de radiación se producen daños en sólo una hebra del ADN, reparándose con la hebra contraria. Si la rotura se produce en ambas hebras el resultado es la muerte celular o nuevas uniones cromosómicas. Dos importantes cambios cromosómicos no letales son las translocaciones simétricas, con el potencial de activar oncogenes (como ocurre en linfoma de Burkitt y algunos tipos de leucemia) y pequeñas deleciones (5).

Los efectos de las radiaciones se clasifican en estocásticos y determinísticos. El efecto estocástico no depende de la dosis, pero al incrementar la dosis aumenta la probabilidad de que ocurran. Cuando la célula dañada es una célula somática el efecto se manifiesta en el individuo que recibió la radiación (efectos carcinogénicos). Si la célula dañada es una célula germinal se manifiesta en la herencia (efectos heredables). Por otro lado, están los efectos determinísticos que aumentan su severidad a mayor dosis y se expresan con dosis altas de radiación, por ejemplo el desarrollo de cataratas (5).

EFECTOS HEREDABLES

Han habido muchos estudios buscando los posibles efectos heredables secundarios a radiación. El United Nations Scientific Committee on the Effects of Atomic Radiation (UNSCEAR 2013) (8) concluyó que no se habían identificado efectos heredables en humanos debido a la exposición a radiación, en especial en la descendencia de sobrevivientes de la bomba atómica. En la última década estudios de niños y adolescentes sobrevivientes de cáncer gonadal con dosis alta por radioterapia, no se encontró evidencia de aumento de mutaciones, inestabilidad cromosomal, anomalías congénitas ni aumento de riesgo de cáncer en descendientes de padres expuestos a radiación (5).

EFECTOS BIOLÓGICOS DE LA RADIACION EN NIÑOS VS ADULTOS

La diferencia de los efectos biológicos de la radiación ionizante entre adultos y niños recae en tres factores que son: la radiosensibilidad , la expectativa de vida y la exposición a la radiación.

Durante la infancia los órganos y tejidos se distribuyen en forma diferente a los adultos. La médula ósea, que en los adultos está compuesta principalmente de grasa, en los niños tiene gran proporción de médula roja. Los tejidos están en proceso de proliferación celular con mayor número de mitosis, lo que los hace más susceptibles. Los tejidos más radiosensibles durante la niñez son tiroídeo, pulmonar, mamario y médula ósea.

Así, los tumores malignos se desarrollan muchos años después de la exposición, por lo que los adultos pueden fallecer por otras causas antes que el cáncer inducido por radiación se exprese, hecho que hace la diferencia en los niños por tener una mayor expectativa de vida.

En el caso de la TC la dosis recibida por un niño, aún con parámetros modificados es proporcionalmente mayor que la de un adulto. Esto se debe al menor espesor de los órganos, hay una mayor proporción de órganos en relación a la masa total del individuo y los órganos están más cercanos entre ellos (7, 8-12).

TC EN PEDIATRIA

En USA el 10 % de los exámenes radiológicos son TC y su uso se ha incrementado en un 10% por año. A pesar de estas cifras, es el examen que más contribuye a la dosis colectiva de radiación, llegando a ser entre el 50 al 67% en centros de referencia en USA (6)

Con el desarrollo de los tomógrafos de última generación (multicorte), los exámenes se han hecho cada vez más rápidos, disminuyendo la necesidad de anestesia y sedación en los niños. También con la mayor resolución han aumentado las indicaciones, y junto a esto, aún mayor dosis de radiación.

EVIDENCIAS DEL EFECTO CARCINOGÉNICO

La primera gran evidencia de cáncer inducido por radiación fue el estudio de los sobrevivientes de la bomba atómica. El estudio fue un seguimiento por más de 60 años, involucrando a más de 100.000 personas. Lo más llamativo fue el exceso de cáncer en pacientes expuestos a dosis baja de radiación (5mSv a 200 mSv). Además quedó claramente demostrado que los más afectados eran los más jóvenes, siendo un recién nacido 10 a 15 veces más sensible a la radiación que un adulto. También se demostró que las mujeres tenían un riesgo mayor que los hombres principalmente por el aumento de cáncer de mamas.

Un estudio cohorte retrospectivo de 180.000 pacientes menores de 22 años de Inglaterra y Escocia examinados con TC , mostró una relación positiva entre la dosis del TC y el exceso de riesgo relativo de leucemia y tumores cerebrales, alcanzando casi el triple de riesgo de leucemia con dosis acumulada de 50mGy y el triple de riesgo de tumores cerebrales con dosis acumulada de 60mGy. Por la baja incidencia de estos cánceres se estima como un caso extra de cada uno (leucemia y tumor cerebral) por cada 10.000 TC (11).

Otra publicación reciente de Mathews et al, en una población de casi 11millones de niños y jóvenes de Australia, de los cuales 680.000 habían sido sometidos a uno o más scanner, reveló un aumento de la incidencia de cáncer . Se analizó la proporción de tasa de incidencia de cáncer (IRR, incidence rate ratios) de expuesto y no expuestos separándolos por edad, sexo y año de nacimiento (7).

La incidencia de cáncer total fue 24% mayor en relación a los no expuestos , se observó también una relación directa con la dosis, aumentando el IRR de 0.16 (0.13-1.19) por cada TC adicional y fue aún mayor después de la exposición de los más jóvenes.

Entre los cánceres sólidos que más aumentaron están los de órganos digestivos, melanoma, tejidos blandos, genital femenino, tracto urinario, cerebro y tiroides. y, de los no sólidos, las leucemias , mielodisplasias y linfoproliferativos.

La tasa de incidencia absoluta en exceso de todos los cánceres combinados fue de 9,38 por 100.000 personas a Diciembre 2007.

Estos estudios cambiaron la percepción de que el riesgo de la TC era prácticamente inexistente, lo que nos debe hacer reflexionar con mayor seriedad en las medidas que debemos tomar para reducir al máximo este riesgo (7,10-12).

FORMAS DE MINIMIZAR LA RADIACION PROVENIENTE DE TAC EN PEDIATRIA (3,10)

La responsabilidad de disminuir la radiación expuesta en niños recae en varios actores desde las empresas fabricantes de los tomógrafos, organizaciones gubernamentales, sociedades científicas, tecnólogos y radiólogos, pediatras , médicos que solicitan los exámenes y también los padres.

Podemos resumir las medidas en:

1) Indicación del Examen:

- Rigurosa justificación del examen, priorizando aquellos que no aportan radiación ionizante (ecografía o RM)
- Aportar la mayor cantidad de antecedentes previo al exámen, manteniendo una adecuada comunicación entre el clínico y el radiólogo. Evitar repetir exámenes por duplicidad de

órdenes o por pérdida, educando también a los padres para que tengan un rol activo en el registro y cuidado de los exámenes que se realizan sus hijos.

2) Protocolos adecuados para niños.
1) Limitar a la menor área posible la región estudiada.
2) Ajustar la exposición según el órgano, utilizando menor mA o kV en estudios esqueléticos o pulmón y también en seguimientos.
3) Adecuar los protocolos en base a tamaño y peso del paciente.

3) Calidad de imagen
Evitar exámenes de alta resolución (mayor radiación), utilizando sólo la necesaria para realizar diagnóstico.

4) Notificación de dosis, alertas para tomógrafos y almacenaje de datos.
En Estados Unidos los nuevos equipos deben cumplir con standard de dosis exigido y deberán indicar la dosis de radiación del paciente (DRL = Diagnostic Reference Level) que es el primer paso en la optimización de procesos.
Los actuales TC se pueden configurar para detectar parámetros no adecuados de CTDIvol o DLP antes que se realice el estudio, dando una alerta para no sobrepasar los valores preasignados. *(Dose Check Standard)*.
El registro y almacenaje de informes de dosis que aportan los CT actuales nos permitirá comparar nuestros protocolos con los estándares internacionales, logrando óptimos niveles de radiación.

CONCLUSIÓN

No hay duda que los métodos de imágenes son una herramienta importantísima en la práctica clínica. Con los últimos estudios de los efectos de radiación de la TC se descartan las teorías que proponían que por ser incidencias tan bajas no eran detectables y probablemente inexistentes. Ya sabiendo que el riesgo sí existe, aunque bajo, debe mantenernos en permanente alerta para buscar formas de reducción de la dosis de radiación a que se exponen los niños, sin olvidarnos que es un excelente método de imagen y que si clínicamente se justifica los beneficios serán mucho más amplios que los costos.

El autor no presenta conflicto de intereses.

REFERENCIAS

1. Scatliff JH, Morris PJ. From Roentgen to magnetic resonance imaging: the history of medical imaging. N C Med J. 2014 ;75:111-3
2. American Association of Phisicists in Medicine. Report of AAPM Task Group 204. Size-Specific Dose Estimates (SSDE) in Pediatric and Adult Body CT Examinations. ISBN 978-1-936366-08-8, ISSN 0271-7344, 2011, p 1-23
3. Zacharias C, Alessio AM, Otto RK, Lyer RS, Philips GS, Swanson JO, Thapa MM. Pediatric CT strategies lower radiation dose. AJR 2013; 200:950-956
4. Xiaochuan Pan X, Siewerdsen J, La Riviere PJ, Kalender WA. Anniversary Paper: Development of x-ray computed tomography: The role of Medical Physics and AAPM from the 1970s to present. Med Phys 2008;35:3728-379
5. Hall E. Radiation Biology for Pediatric Radiologists. Pediatr Radiol 2009;39 Suppl 1: S57- S64
6. Chen J, Moir D. An estimation of the annual effective dose to the Canadian population from medical CT examinations. J Radiol Prot. 2010 30:131-7
7. Mathews J, Forsythe A, Brady Z, Butler M, Goergen S, Byrnes G, Giles G et al. Cancer risk in 680,000 people exposed to computed tomography scans in childhood or adolescence : data linkage study of 11 millon Australians. BMJ 2013;346:f2360 doi: 10.1136/bmj.f2360
8. Hall E. Radiation Biology for Pediatric Radiologists. Pediatr Radiol 2009;39 Suppl 1: S57- S64
9. United Nations Scientific Committee on the Effects of Atomic Radiation (UNSCEAR 2013) Annex B
10. International Atomic Energy Agency (IAEA) 2012. Radiation Protection in Paediatric Radiology. Safety Reports Nº71 Appendix
11. Brody AS, Frush DP, Huda W, Brent RL. Radiation risk to children from computed tomography. Pediatrics 2007;120:677-682
12. Pearce M, Salotti J, Litlle M, McHugh K, Lee C, Pyo Kim K et al. Radiation exposure from CT scans in childhood and subsequent risk of leukaemia and brain tumours: a retrospective cohort study. Lancet 2012; 380:499-505

Neumol Pediatr 2015; 10 (2): 58 - 66

ULTRASONIDO EN TÓRAX PEDIÁTRICO

Ultrasound in pediatric chest

Dr. Aníbal Espinoza G
Radiólogo Pediatra
Hospital San Borja-Arriarán, Clínica Alemana Santiago

ULTRASOUND IN PEDIATRIC CHEST

Ultrasound is a second line technique in the pediatric chest imaging evaluation. In some specific conditions like pleural effusions, diaphragmatic motility and chest injuries, ultrasound provides outstanding and sometimes better information safely and efficiently as it can be performed bedside, usually without sedation and as a non-ionizing radiation alternative. The main pediatric chest ultrasound applications are reviewed and shown in a pictogram assay.

Key words: ultrasound, chest, pleural effusion, diaphragm, chest wall, children.

RESUMEN

Para el estudio del tórax en pediatría, el ultrasonido es una herramienta diagnóstica complementaria. Las ventajas propias de la técnica como ausencia de radiación, la evaluación de la motilidad en tiempo real y alta resolución de estructuras de la pared y espacio pleural, muestran claras ventajas en patologías específicas como el derrame pleural, la motilidad diafragmática y las lesiones de la pared del tórax. Se revisa en una muestra pictográfica las principales indicaciones y utilidad de esta técnica.

Palabras clave: ultrasonido, tórax, derrame pleural, diafragma, pared torácica, niños.

INTRODUCCIÓN

La radiografía de tórax (RX) es la herramienta fundamental y generalmente la única necesaria para un adecuado diagnóstico en patología torácica pediátrica. En casos complejos es útil la tomografía computada de tórax (TC). La resonancia magnética (RM) aunque sin utilidad práctica actual en parénquima pulmonar es de gran utilidad en patología cardiaca y mediastínica compleja (1).

El ultrasonido en tórax (US) es una herramienta de segundo orden, pero no por eso menos importante, tiene indicaciones precisas donde muestra claramente sus ventajas. Las indicaciones clásicas son la evaluación de los derrames pleurales y la motilidad diafragmática (1,2). En estas condiciones el US entrega la información necesaria y suficiente para una decisión terapéutica, sin necesidad muchas veces de técnicas complementarias.

Las ventajas del US son conocidas: bajo costo, mayor disponibilidad, sin radiación ni necesidad de sedación, capaz de obtener imágenes dinámicas en tiempo real (1,2). Puede ser realizada en forma portátil, muy útil en niños en unidades de cuidados intensivos. La mayor desventaja es ser operador dependiente, necesita de un radiólogo entrenado y de confianza para el médico clínico.

El ultrasonido es incapaz de penetrar estructuras óseas o aéreas, en estos casos solo muestra la superficie de estas. El tórax pediátrico presenta algunas ventajas como: osificación fisiológica incompleta de la caja torácica, timo voluminoso posible de usar como ventana acústica y un menor volumen torácico donde los procesos patológicos contactan la pared con mayor frecuencia; de esta manera se elimina la interfase aérea y es posible evaluar la lesión (3-5).

Correspondencia:
Dr Aníbal Espinoza
Hospital San Borja – Arriarán
Clínica Alemana
Dirección: Dardo Regulez 2341 - Santiago
E-mail: anibalespinoza2005@yahoo.com

INDICACIONES

Las principales indicaciones son el estudio inicial del derrame pleural y de la motilidad diafragmática. Otras indicaciones son: evaluación del timo, lesiones superficiales de la pared del tórax y parénquima pulmonar condensado (1). Revisaremos la utilidad y principales indicaciones de la US en tórax pediátrico, sin incluir la patología cardiaca.

TÉCNICA

La evaluación de los antecedentes clínicos y radiografías previas es de gran utilidad como elemento de orientación espacial, antes de la realización del US, ya que permite focalizar el estudio. Los transductores a utilizar y sus frecuencias dependerán de la localización de la lesión y su abordaje. Para lesiones superficiales se utilizan transductores lineales de alta frecuencia y menor penetración. Los derrames pleurales se evalúan con transductores de alta y mediana frecuencia. Para abordajes del tórax desde el abdomen, vía subcostal o subxifoidea son útiles los transductores convexos de baja frecuencia y mayor penetración. No es necesario uso de sedación y el examen puede ser realizado en forma portátil (3).

ESPACIO PLEURAL

El US tiene la capacidad de detectar volúmenes pequeños de derrame pleural, significativamente mayor al compararlo con RX. En la práctica clínica los derrames pleurales se presentan generalmente con una RX previa donde es visible la opacidad pleural. El derrame paraneumónico corresponde a la acumulación de liquido pleural adyacente a una infección pulmonar. El US nos permitirá diferenciar si efectivamente existe derrame o solo engrosamiento pleural. La magnitud se estima midiendo la distancia entre ambas pleuras. Las características propias del derrame son de gran importancia, pueden determinar manejo terapéutico y predecir la evolución clínica. Las características del líquido pueden ser: sin ecos en suspensión o ser "turbios" y con múltiples tabiques, dependiendo si es un derrame simple o infectado, si contiene pus (empiema), tabiques/lóculos o es un quilotórax (Figura1). Un contenido ecogénico, tabiques y ecos en suspensión son muy sugerentes de empiema. El tiempo de evolución se puede inferir por la presencia de tabiques, los que aparecen gradualmente. Las características descritas de los derrames pleurales son evidentes en la US y escasamente visibles en TC (Figura 2).

Un escenario ideal para la ecografía toráxica es el hemitórax blanco, donde existe desplazamiento o remplazo del parénquima pulmonar (Figura 3). El US es capaz de distinguir entre un derrame masivo, una atelectasia total o una masa pulmonar asociada. Al evaluar derrames pleurales no se debe olvidar observar el espacio pericárdico como parte del examen, las neumonías graves pueden presentar derrame pericárdico asociado. Otras causas de derrame pleural son insuficiencia cardiaca congestiva y síndrome nefrótico. El derrame neoplásico es poco frecuente en pediatría (3,6) (Figura 4)

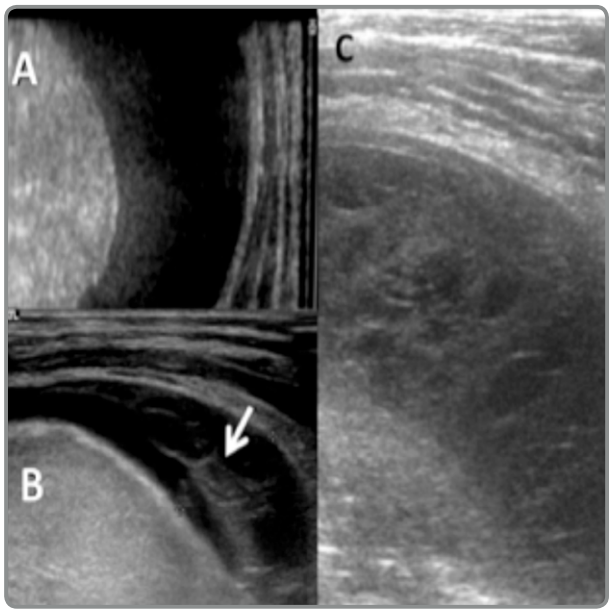

Figura 1.

A. Derrame pleural con contenido liquido homogéneo, anecogénico, sin tabiques

B. Derrame pleural con tabiques ecogénicos en su espesor (flecha)

C. Derrame pleural ecogénico organizado de aspecto "sólido", que corresponde a empiema

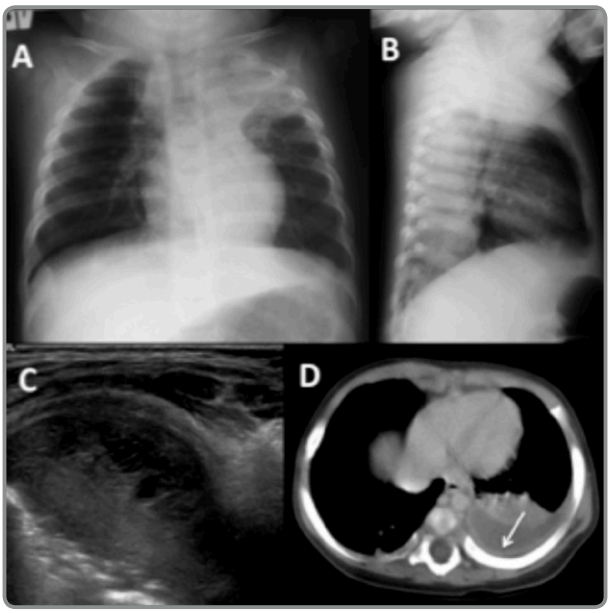

Figura 2.

A y B Radiografía de tórax muestra densidad parenquimatosa basal posterior y apical izquierda

C. Ecografía demuestra bolsillo pleural basal posterior izquierdo con múltiples tabiques

D. En la Tomografía Computada el derrame se visualiza como liquido homogéneo. Se observa refuerzo hiperdenso post contraste endovenoso de la pleura (flecha), como signo inflamatorio sugerente de empiema

Figura 3.
Hemitórax izquierdo "blanco", sin contenido aéreo. En este escenario la ecografía puede distinguir entre derrame, atelectasia o una lesión expansiva.

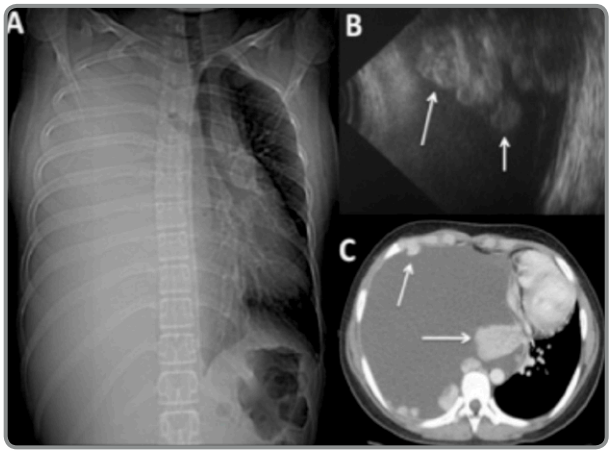

Figura 4.
A. Hemitórax derecho "blanco", con desviación de mediastino a izquierda. Antecedente de Tumor de Wilms derecho operado en tratamiento
B. La ecografía muestra gran derrame pleural con atelectasia pulmonar secundaria, la que presenta múltiples lesiones nodulares en su espesor (flechas), compatibles con lesiones de sustitución secundarias
C. La Tomografía Computada del mismo niño demuestra derrame asociando a metástasis pulmonares y pleurales (flechas)

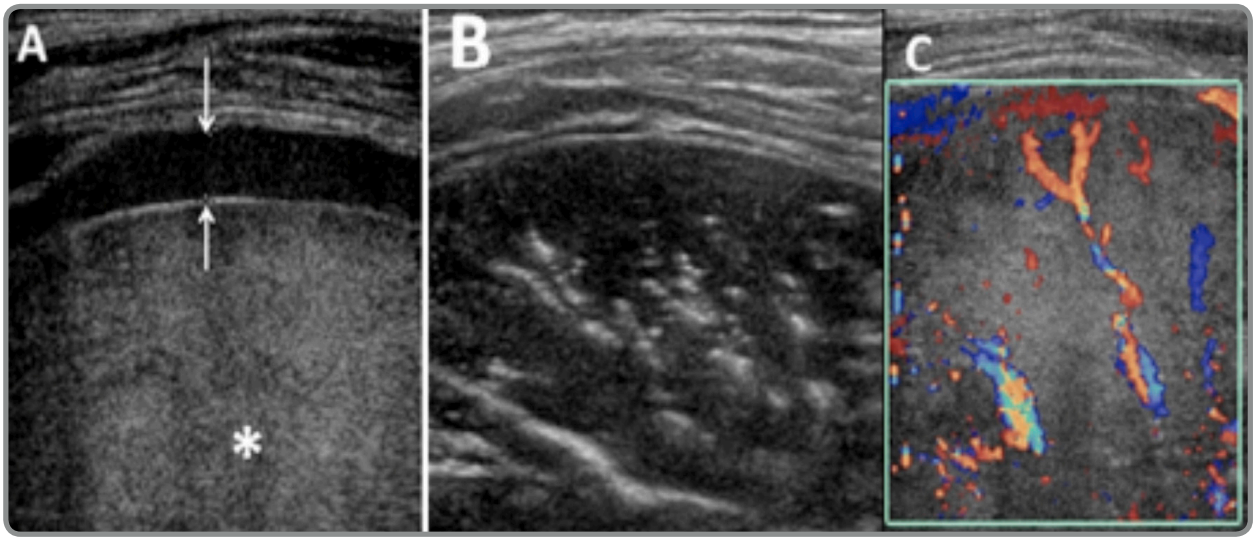

Figura 5.
A. Parénquima pulmonar condensado, homogéneo de aspecto sólido. A este aspecto se denomina pulmón hepatizado(*). Se observa además derrame pleural escaso, marginal, anecogénico (flechas)
B. Parénquima pulmonar condensado con ecos refringentes en su espesor, los que corresponden a aire bronquial (broncograma aéreo ecográfico)
C. Con US Doppler color se visualiza la vascularización pulmonar en el parénquima condensado

PARÉNQUIMA PULMONAR

El pulmón sano no es evaluable con US pero si el parénquima condensado o pulmón "hepatizado" como se describe en anatomía patológica. Es posible determinar la extensión de la condensación, presencia de broncograma aéreo ecográfico y la vascularización pulmonar con Doppler color (Figura 5). Un hallazgo importante es la pesquisa de zonas de parénquima condensado con pérdida de la arquitectura normal e hipovascularización al utilizar Doppler color, las que corresponden a necrosis pulmonar focal.

La pesquisa de estas zonas de necrosis parenquimatosa, puede explicar la evolución tórpida de una neumonía y aparición posterior de neumatoceles (4,6) (Figura 6)

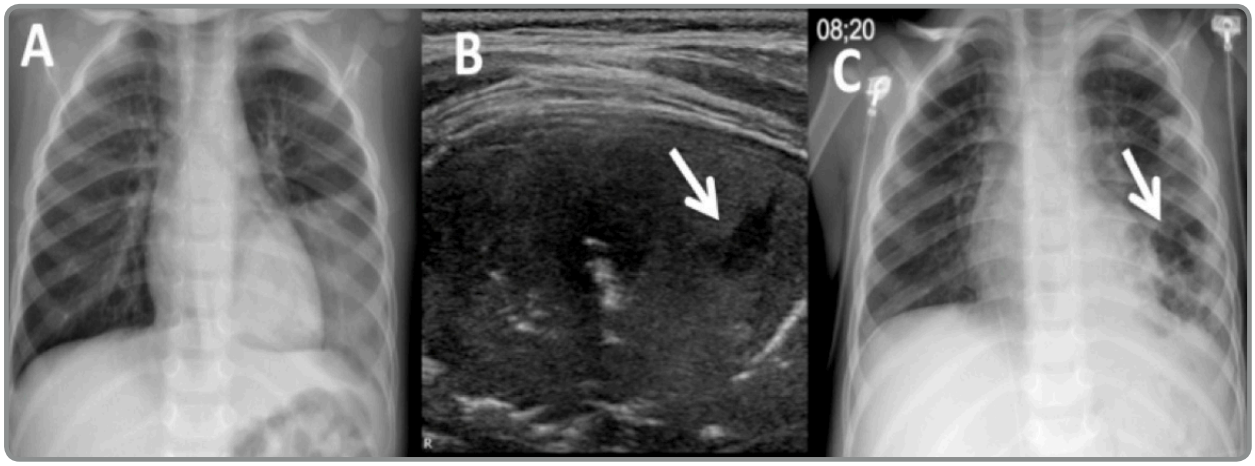

Figura 6.
A. Radiografía de tórax muestra condensación basal posterior izquierda
B. Ecografía de la condensación muestra parénquima heterogéneo con áreas focales hipoecogénicas, las que corresponden a focos de necrosis (flecha)
C. Radiografía de tórax a los 15 días de evolución muestra múltiples neumatoceles flecha)

DIAFRAGMA

El diafragma corresponde a la estructura músculo-fibrosa que separa la cavidad torácica de la cavidad abdominal. Al contraerse aumenta el volumen y disminuye la presión de la cavidad torácica. Su inervación proviene de los nervios frénicos. La evaluación anatómica es efectuada con radiografía de tórax , fluoroscopía, ultrasonido, tomografía computada y resonancia magnética. El estudio funcional se realiza con fluoroscopía y ultrasonido evaluando su motilidad (2).
La exploración con fluoroscopia se realiza durante la respiración tranquila y la respiración profunda. Para la evaluación de la excursión se comparan las cúpulas diafragmáticas y el desplazamiento mediastínico. Los signos de parálisis diafragmática son: elevación del hemidiafragma paralizado, movimiento disminuido, ausente o paradojal durante la respiración y bamboleo mediastínico.

El US con respecto a la fluoroscopía tiene como ventajas evaluar el movimiento diafragmático en tiempo real, y posibilitar la visualización de las estructuras por encima y por debajo del diafragma. Los pacientes son examinados en respiración espontánea, con abordaje subcostal y subxifoídeo en línea media. El US en modo B corresponde a la imagen bidimensional, convencional, permite la visualización morfológica en tiempo real. El modo M o monodimensional, muy usado en ecocardiografía, evalúa el movimiento del diafragma grabado en un punto localizado. Esta técnica evalúa en forma cuantitativa la dirección y amplitud del movimiento de la excursión del diafragma (2,4) (Figuras 7, 8 y 9)

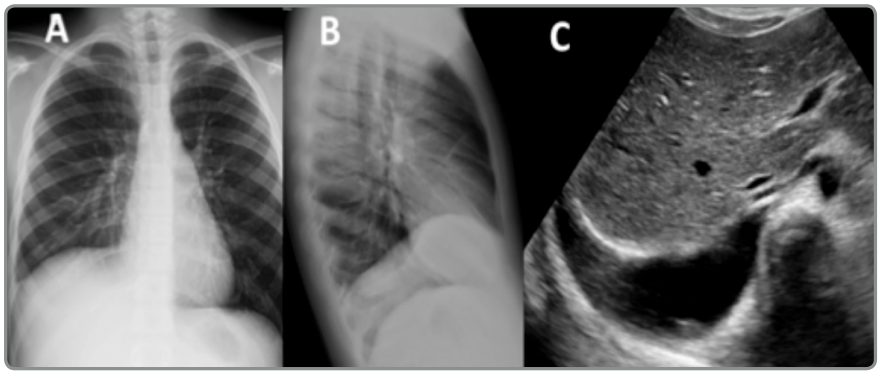

Figura 7.
A y B. Radiografía de tórax, niño de 12 años con dolor toráxico izquierdo leve, sin fiebre. Se observa elevación del hemidiafragma derecho sin ocupación de los recesos costofrénicos lateral ni posterior. Clínicamente se sospecha parálisis diafragmática derecha
C. La ecografia demuestra derrame subpulmonar sin lesión expansiva supra ni intra diafragmática, como tampoco parálisis diafragmática. El estudio posterior determinó la presencia de quilotórax espontáneo

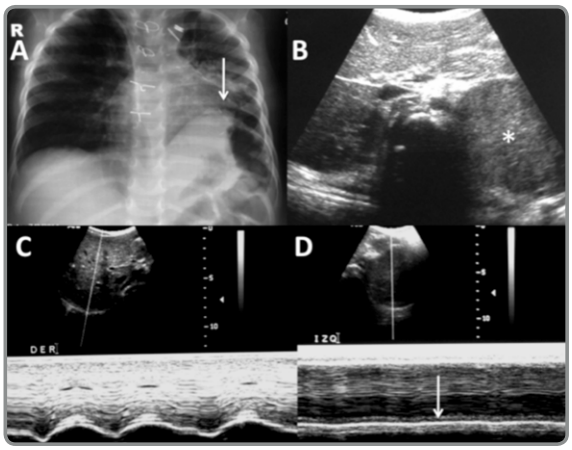

Figura 8.
A. Niña de 6 meses de edad operada de tumor rabdoide de pericardio. En radiografía de control se observa elevación del hemidiafragma izquierdo (flecha), que se interpreta como parálisis diafragmática secundaria a lesión frénica izquierda en cirugía previa
B. El Ultrasonido demuestra elevación y parálisis del hemidiafragma izquierdo. Incidentalmente se observa masa sólida subdiafragmática (*) no sospechada clínicamente la que también explica elevación diafragmática
C y D. El Ultrasonido modo M de ambos diafragmas muestra a derecha motilidad normal con adecuada amplitud, en el lado izquierdo no se observa motilidad (flecha)

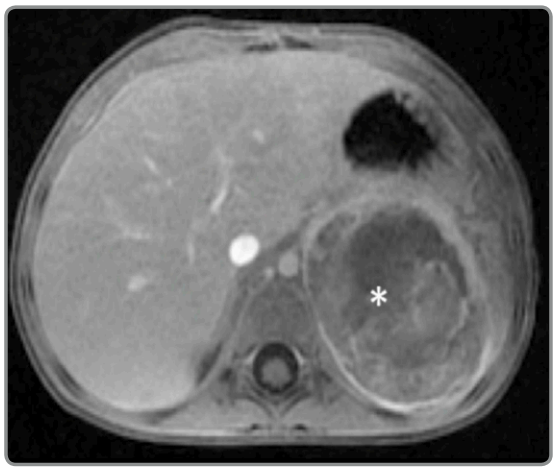

Figura 9.
Resonancia Magnética abdominal confirma lesión expansiva en el región suprarrenal izquierda(*), estudio histológico de la lesión fue similar al tumor primario operado

TIMO Y MEDIASTINO

El timo en el tórax pediátrico es fácilmente reconocido por radiólogos y clínicos. En la RX el timo puede aparecer de contornos lisos y regulares, pero por su consistencia blanda también puede presentar contornos ondulados secundarios a la impresión por los arcos costales anteriores. Generalmente se proyecta a derecha, pero puede proyectarse a uno o a ambos lados del mediastino y presentar una base bien definida horizontal en su borde inferior. Su densidad es de partes blandas y permite la visualización de estructuras vasculares a través suyo. En la RX en proyección lateral se visualiza normalmente como una opacidad en el mediastino anterior, en la región retroesternal.

Con alguna frecuencia la configuración del timo es inusual y su aspecto puede ser confundido con condensación pulmonar, atelectasias y tumores. En este escenario el US es una herramienta eficaz en identificar el parénquima tímico normal y diferenciarlo de eventuales lesiones. A través del espacio supraesternal y de los espacios intercostales superiores se accede ecográficamente al timo, sin necesidad de sedación, contraste endovenoso ni uso de radiación. El parénquima tímico en US es homogéneo, con finos puntos o septos, hipoecogénico en relación al tiroides adyacente y no comprime estructuras vecinas (Figura 10). Si en la exploración observamos tejido heterogéneo, quistes, calcificaciones o compresión de estructuras vecinas, estamos ante una lesión patológica y serán necesarias imágenes de TC o RM (4) (Figura 11)

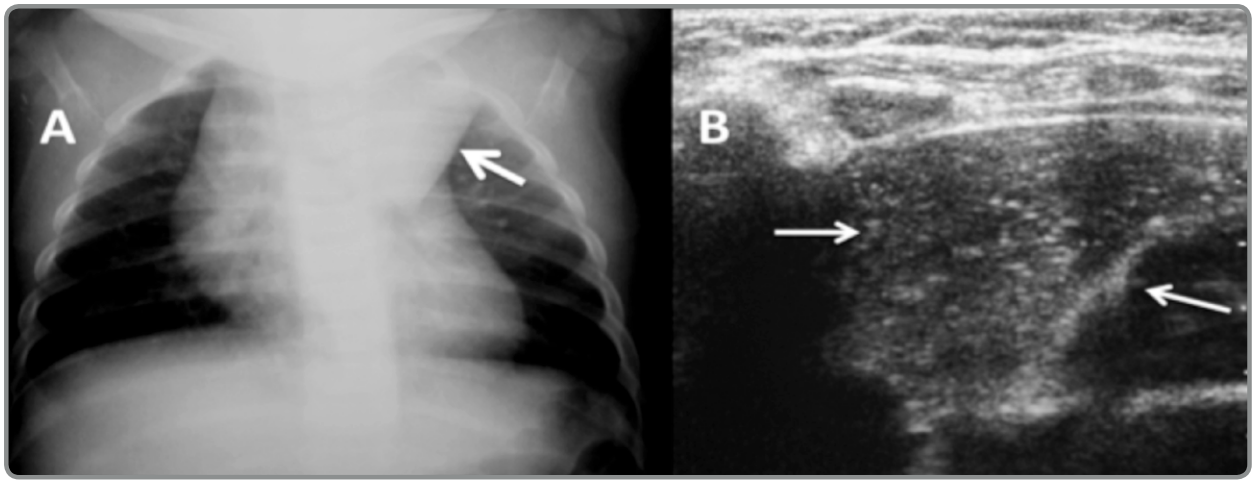

Figura 10.
A. Radiografía de lactante con un contorno mediastino superior izquierdo inusual, de configuración triangular y borde externo recto (flecha)
B. Ultrasonido con abordaje anterior intercostal izquierdo, se visualiza tejido tímico normal, de aspecto característico (flechas)

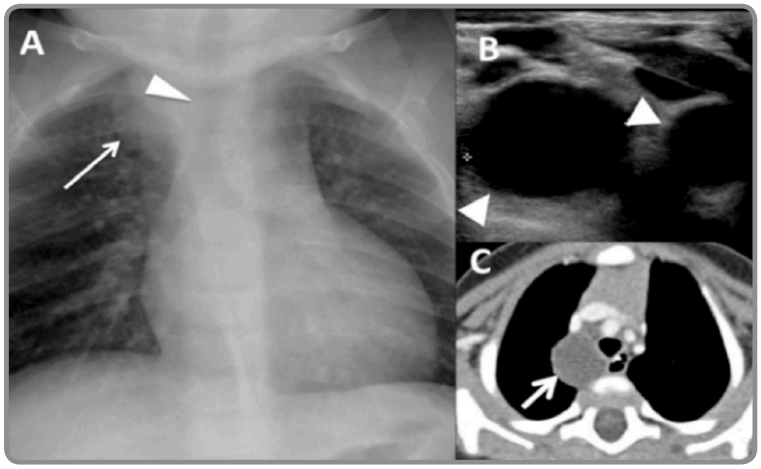

Figura 11
A. Radiografía de tórax de niña de 2 años que muestra aumento de volumen mediastínico derecho por sobre la carina (flecha) con leve desplazamiento de la tráquea a izquierda (cabeza de flecha). Hallazgo incidental.
B. El Ultrasonido demuestra lesión quística simple compatible con quiste broncogénico (cabezas de flechas)
C. La Tomografía Computada muestra quiste mediastínico simple (flecha), en la cirugía posterior se confirma quiste broncogénico

PARED TORÁCICA

En general las lesiones superficiales en tórax son diagnosticadas correctamente con la inspección clínica y no es necesario apoyo de imágenes. El US de alta resolución proximal muestra con detalle la dermis e hipodermis, el plano muscular, la superficie convexa de los arcos costales, la configuración cilíndrica de los cartílagos, los músculos intercostales y en profundidad la superficie pleural como una línea ecogénica. Las fracturas costales en pediatría son infrecuentes, cuando no están desplazadas es difícil demostrarlas con RX. Con US localizado, buscando el punto de mayor dolor es posible identificarlas (Figura 12). Es frecuente el hallazgo de deformidades localizadas en costillas o cartílagos costales, fácilmente demostrables con US (Figura 13). Los hemangiomas, malformaciones vasculares y lipomas de la pared son evaluados en su extensión , profundidad y características propias con ayuda del Doppler color. En procesos infecciosos de la pared como celulitis o colecciones permite visualizar la extensión y sirve de guía para drenaje percutáneo. Los tumores malignos primarios o metastáticos son infrecuentes en pediatría, el US puede ser un examen inicial que oriente a su localización, origen, profundidad, destrucción ósea o reacción periostal asociada. Sin duda en estos casos el estudio debe continuar con exámenes como TC o RM (4,6) (Figuras 14, 15 y 16)

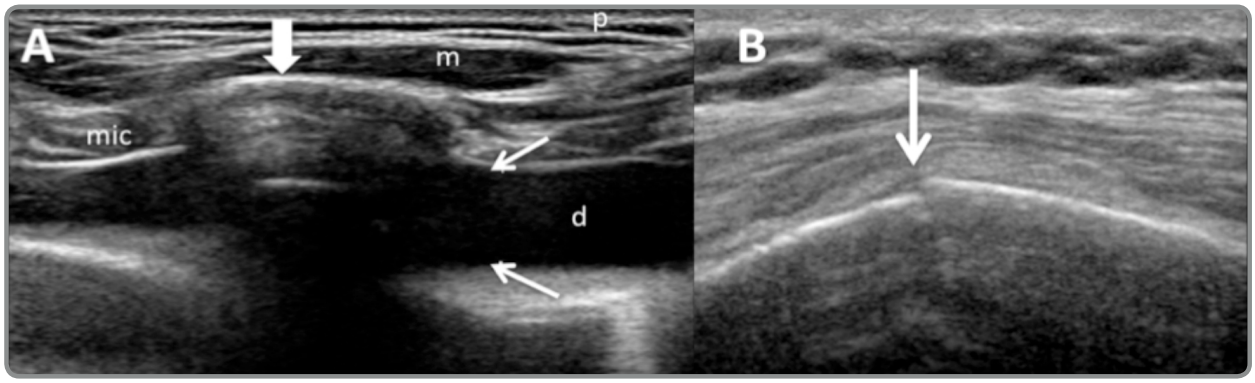

Figura 12.
A. Con transductores de alta resolución se visualizan: dermis y tejido graso subcutáneo (p), músculos de la pared del tórax (m), músculos intercostales (mic), costilla con cono de sombra acústica posterior (flecha gruesa) y pleuras parietal y vísceral (flechas finas) cuando existe derrame, como en este ejemplo(d)
B. Imagen de fractura costal visualizada como interrupción de la cortical (flecha), visualización longitudinal de la costilla

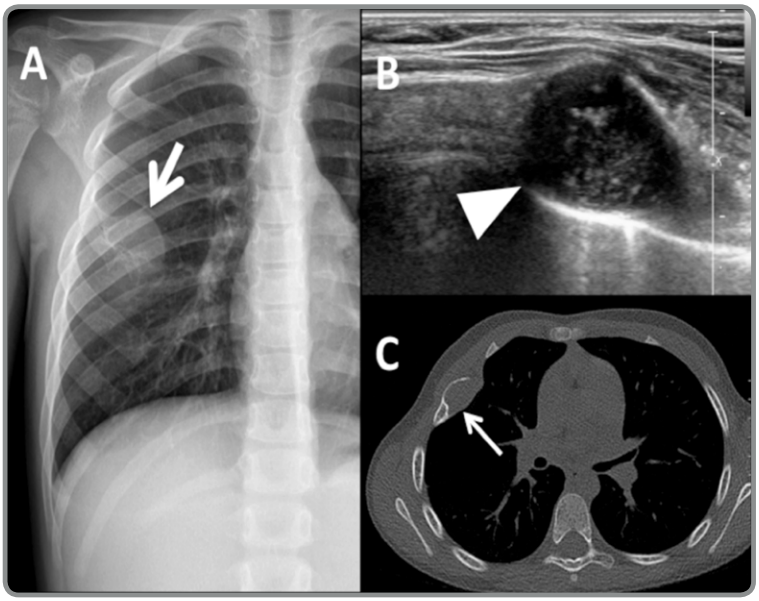

Figura 13.
A. Radiografía de tórax muestra aumento de volumen en el cuarto arco costal derecho, extremo anterior, no palpable al examen físico (flecha gruesa)
B. El Ultrasonido visualiza masa sólida bien delimitada, hipoecogénica avascular (Doppler no mostrado), similar al cartílago costal, con las características de encondroma costal (cabeza de flecha)
C. La Tomografía Computada confirma lesión costal de aspecto no agresivo, con extensión fundamentalmente intratoráxica, la que en estudio histológico demostró ser encondroma (flecha fina)

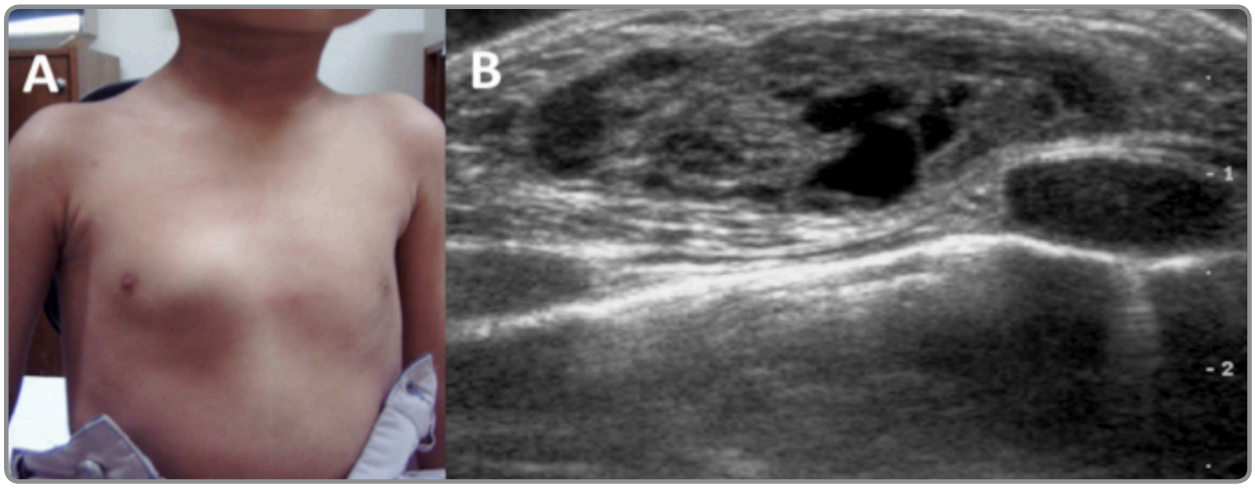

Figura 14.
A. Fotografía de pared anterior del tórax, de niño de 3 años con aumento de volumen paramediano derecho, presente desde el nacimiento, blando no doloroso, sin signos inflamatorios
B. El Ultrasonido muestra lesión expansiva, localizada en el espesor del tejido graso subcutáneo, sólido-quística, con escaso flujo al Doppler color (no mostrado). Las características clínicas y ecográficas corresponden a una malformación vascular de bajo flujo

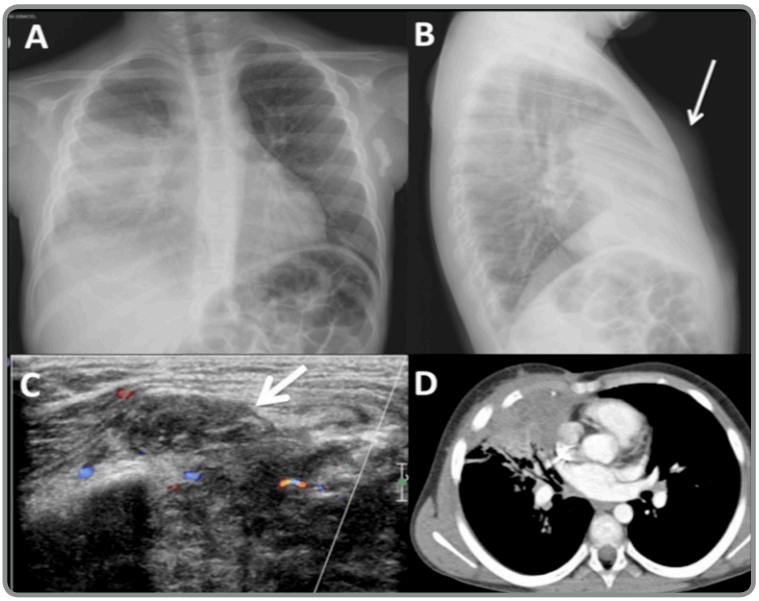

Figura 15.
A y B. Radiografía de tórax antero posterior y lateral, muestran neumonía que afecta el lóbulo medio, de evolución prolongada. Durante el tratamiento se pesquisa aumento de volumen en pared toráxica anterior derecha (flecha fina)
C. El Ultrasonido visualiza extensión extratoráxica del tejido inflamatorio que compromete el lóbulo medio (flecha gruesa)
D. La Tomografía Computada muestra extensión extratoráxica de proceso inflamatorio pulmonar, que correspondía a neumonía por actinomices

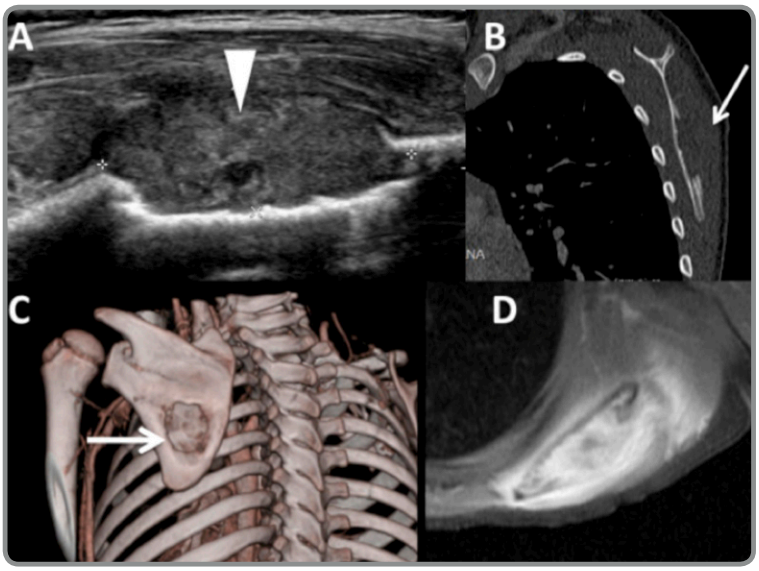

Figura 16.
Niña de 9 años presenta dolor subagudo y aumento de volumen toráxico dorsal izquierdo. Una Radiografía de tórax inicial no demostró lesión por sobreproyección de estructuras ósea
A. El Ultrasonido muestra lesión osteolítica en escápula izquierda, con destrucción del hueso cortical dorsal (cabeza de flecha), matriz sólida, heterogénea y vascularizada al Doppler color (no mostrado)
B y C. Tomografía Computada con reconstrucciones coronal y volumétrica, confirman la lesión ósea escapular destructiva, similar a lo previamente visualizado con Ultrasonido (flechas)
D. RM con uso de contraste endovenoso, demuestra intensa impregnación del contraste en la lesión y tejidos periféricos, compatible con importante fenómeno inflamatorio asociado. El estudio histológico demostró granuloma de células de Langerhans

CONCLUSIÓN

El US en tórax pediátrico tiene indicaciones precisas donde muestra claramente sus ventajas. Destacan la evaluación del derrame pleural, la motilidad diafragmática y las lesiones de la pared del tórax. En estas condiciones el US entrega información valiosa para una adecuada decisión terapéutica, muchas veces como examen de primera línea, sin necesidad de otras técnicas de imagen.

El autor declara no presentar conflicto de intereses.

REFERENCIAS

1. Fuentealba I. Ultrasonido de tórax en niños. Rev Chil Enf Respir 2012, 28: 229-235
2. Pérez L. Evaluación por imágenes del diafragma en el niño. Rev Chil Enf Respir 2012, 28: 236-248
3. Kim OH, Kim WS, Kim MJ, Jung JY, Suh JH. US in the diagnosis of pediatric chest disease. Radiographics 2000;20:653-671
4. Coley BD. Chest sonography in children: current indications, techniques and imaging findings. Radiol Clin N Am 2001;49:825-846
5. Mong A, Epelman M, Darge K. Ultrasound of the pediatric chest. Pediatr Radiol 2012 ;42:287-97
6. Calder A, Owens CM. Imaging of parapneumonic pleural effusions and empyema in children. Pediatr Radiol 2009;39: 527-537

Neumol Pediatr 2015; 10 (2): 67 - 71

Tomografía computada de tórax en pediatría. Indicaciones actuales

Pediatric chest computed tomography: current indications

Dra Adriana Merchak A[1], Dr Andrés Miranda-Merchak[2]
1.- Servicio de Radiología, Clínica Indisa
2.- Residente Radiología, Universidad de los Andes

PEDIATRIC CHEST COMPUTED TOMOGRAPHY: CURRENT INDICATIONS

The study of respiratory diseases is a common practice in pediatrics. Images play an important role and multidetector computed tomography (MDCT) is actually a significant pediatric modality. MDCT has advantages over conventional computed tomography . It enables radiation dose and intravenous contrast volume reduction, fast examinations, volumetric acquisitions during breathhold without artifacts, high quality images and multiplanar reformats. This article will review MDCT indications including lung nodules, chest masses, airway diseases, cervicothoracic, diaphragmatic and yuxtadiaphragmatic lesions, chest wall disease, vascular study, infections and congenital malformations. In conclusion, newer technologies in CT are safer and have extended indications in pediatrics.

Key words: computed tomography, chest, indications, pediatrics

RESUMEN

El estudio de enfermedades que afectan el sistema respiratorio es una práctica cotidiana en pediatría. Las imágenes cumplen un rol muy importante y la tomografía computada multicorte (TCMC) tan alejada inicialmente de los niños tiene actualmente un rol muy importante. La TCMC ha aumentado significativamente el número de patologías posibles de estudiar ya que presenta ventajas en comparación con la tomografía convencional. Permite reducir la dosis de radiación y de volumen de contraste endovenoso, es un exámen extremadamente rápido, se consiguen adquisiciones volumétricas en apnea sin artefactos, imágenes de muy buena calidad y reconstrucciones multiplanares. Este artículo revisa las indicaciones de estudio con tomografía computada de nódulos pulmonares, masas torácicas, vía aérea, lesiones cervicotorácicas, diafragmáticas o yuxtadiafragmáticas, de la caja torácica, estudio vascular, infecciones y malformaciones congénitas. En conclusión, las nuevas tecnologías de tomografía computada han ampliado las indicaciones en pediatría, convirtiéndose en exámenes más seguros y altamente resolutivos.

Palabras claves: tomografía computada, tórax, indicaciones, pediatría

INTRODUCCIÓN

La necesidad de estudiar las enfermedades que afectan el sistema respiratorio es muy frecuente en pediatría. En algunas es prioritario el diagnóstico precoz, en otras su seguimiento, sean enfermedades congénitas o adquiridas. El estudio por imágenes juega un rol muy importante y la tomografía computada tan alejada inicialmente de los niños ha pasado a tener un rol protagónico.

La nueva tecnología en tomografía denominada multidetector ha aumentado significativamente el número de enfermedades posibles de estudiar ya que presenta ventajas importantes al ser comparada con la tecnología convencional. Permite reducir la dosis de radiación y de volumen de contraste endovenoso, adquisiciones volumétricas en apnea, sin artefactos por respiración, imágenes de muy buena calidad y rápidas de obtener y reconstrucciones multiplanares(1).

Correspondencia:
Dra. Adriana Merchak A.
Clínica Indisa
Av. Los Conquistadores 1810, Providencia, Santiago
E-mail: adrianamerab@yahoo.com

TÉCNICA

Aspectos generales

El uso de tomografía computada en niños desde sus inicios ha tenido dificultades técnicas, debido por un lado a los movimientos del paciente pediátrico y por otro a la ausencia de grasa visceral, logrando imágenes de regular calidad (2).

Actualmente la tecnología permite realizar TCMC, con la ventaja de dosis de radiación muy baja, obteniendo una única adquisición con posterior reformateo de imágenes de muy buena calidad.

Además, dada la rapidez de los estudios se ha disminuido el volumen de contraste requerido, y consecuentemente a una disminución significativa en el uso de sedación. Hay que destacar que los nuevos equipos son bastante silenciosos en comparación con los antiguos, lo que permite una mayor colaboración del paciente pediátrico.

La introducción de TCMC ha permitido aumentar la gama de patologías a estudiar, logrando un reconocimiento adecuado de la anatomía ya que, debido a su rapidez se han disminuido los artefactos por movimiento. Así, es posible estudiar estructuras vasculares y de vía aérea con técnicas específicas como angiografía por tomografía, estudios dinámicos

y endoscopías virtuales. Permite realizar reconstrucciones multiplanares lo que da adecuada valoración de masas y su relación con los órganos vecinos (3).

TIPOS DE TCMC (2)

Técnica estándar: constituye la gran mayoría de las TCMC. El tórax es estudiado en forma completa incluyendo pulmones y mediastino. Se caracteriza por cortes de mayor grosor, según la edad del paciente. Se puede realizar con y sin contraste.

Alta resolución: se usa para evaluar áreas localizadas. Se caracteriza por cortes secuenciales finos obteniendo zonas de mayor definición y detalle. Los cortes realizados son de 2 a 3 mm, con algoritmo de reconstrucción de alta resolución. Se usa para estudio de vía aérea central por ejemplo estenosis traqueobronquial, lesión endobronquial o estudio de anomalía vascular. Las reconstrucciones multiplanares y 3D son muy útiles para caracterizar las anomalías de la vía aérea. También se utilizan en estudio de lesiones cervicotorácicas, patología diafragmática o yuxtadiafragmáticas o enfermedades que afecten la caja torácica.

Baja dosis y alta resolución: se utiliza para el estudio de enfermedad pulmonar crónica. Se caracteriza por valorar muy bien el parénquima pulmonar y el intersticio, sin embargo no da buena definición de mediastino. Se realizan cortes finos de 1 mm de grosor a intervalos de 10 mm para el estudio inicial y cortes de 1 mm a intervalo de 20 mm para el seguimiento de la patología pulmonar crónica (4). En el caso de los prematuros, la secuencia es de cortes de 1 mm cada 5 mm debido al pequeño tamaño del tórax. Se utilizan algoritmos de reconstrucción de alta resolución que permiten muy buena definición de bordes y resolución espacial. Esta técnica logra disminuir la dosis de radiación en niños entre un 70 a 80 %, siendo equivalente a la dosis de radiación de una radiografía de tórax frontal y lateral en los estudios de seguimiento (5).

Dentro de esta técnica se debe considerar técnicas especiales :

- tomografía de baja dosis localizada: se realizan 3 o 4 cortes específicos en el punto del parénquima pulmonar a analizar, útil en la valoración de bronquiectasias, enfisema lobar o neumonía cavitada.
- tomografía de cortes limitados: para seguimiento de enfermedades pulmonares crónicas, útil en pacientes con fibrosis quística, displasia broncopulmonar, neumonías intersticiales, histiocitosis o proteinosis alveolar .
- tomografía con cortes espiratorios: realizada en posición decúbito supino en niños que cooperan con una espiración forzada. Se realizan 3 cortes espiratorios: a nivel superior, medio e inferior. En niños pequeños que no cooperan con la respiración se realiza en decúbito lateral o prono, permitiendo en el primer caso obtener adecuada valoración de cada pulmón tanto en inspiración como en espiración y en el segundo caso obtener adecuada valoración de los segmentos posteriores de ambos campos pulmonares. Podremos hacer evidente alteraciones de la vía aérea pequeña demostrando zonas de atrapamiento aéreo que pueden no ser adecuadamente evidentes en los cortes en inspiración (Figura 1).

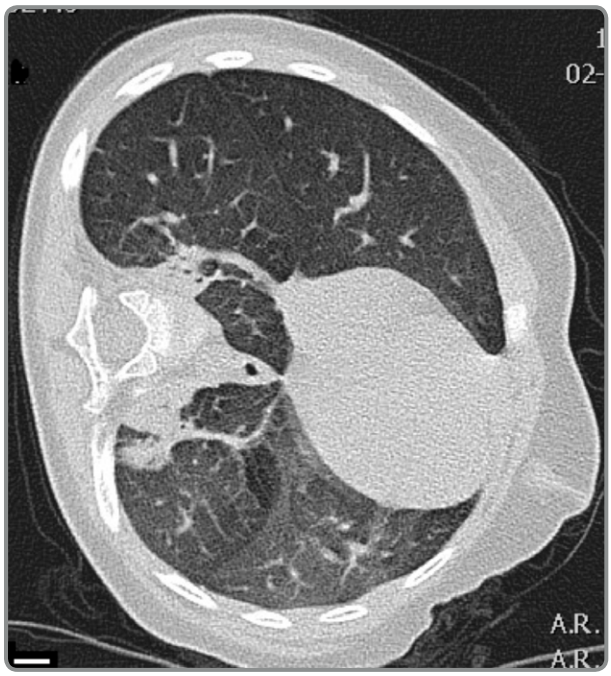

Figura 1.
Imagen en decúbito lateral: utilidad en niños pequeños para demostrar atrapamiento aéreo (zona superior), en espiración.

TCMC dinámico: permite estudiar el pulmón y la vía aérea en inspiración y en un segundo barrido en espiración forzada, muy útil para el estudio de traqueomalacia o de compresión dinámica de la vía aérea. Tiene la desventaja que requiere de la cooperación del paciente para demostrar el máximo cambio de calibre de la vía aérea. En los niños que no cooperan se debe utilizar técnica de ventilación controlada con el niño sedado sin intubar o si no es posible, debe realizarse adquisición de imágenes a través del ciclo respiratorio en un mismo punto, con respiración tranquila (6).

INDICACIONES

Las principales indicaciones en pediatría incluyen el estudio de nódulos pulmonares, masas torácicas, estudio de la vía aérea, lesiones que afectan regiones cervicotorácicas, lesiones diafragmáticas o yuxtadiafragmáticas, de la caja torácica y estudio vascular.

Otras indicaciones incluyen estudio de infecciones y de malformaciones congénitas.

NÓDULOS PULMONARES

La TCMC ha mejorado en más de un 10% la detección de nódulos pulmonares con respecto a la tomografía convencional. En general, el estudio se realiza en pacientes en apnea en los que se hacen cortes secuenciales, sin uso de contraste (Figura 2). En niños que no pueden realizar apnea se obtiene con respiración tranquila, lo que no produce una pérdida significativa de información en la detección de metástasis pulmonares.

En general, se usa reconstrucciones con solapamiento de las imágenes de un 50% lo que mejora la pesquisa de nódulos y disminuye posibles artefactos.

Las reconstrucciones en los distintos planos del espacio permiten valorar la relación que tienen los nódulos con las distintas estructuras anatómicas y vasculares (7).

Figura 2.
La imagen muestra múltiples metástasis pulmonares de pequeño tamaño diseminadas en ambos campos pulmonares.

MASAS PULMONARES Y MEDIASTÍNICAS

Para estudiarlas se usa el TCMC estándar con contraste, lo que permite una adecuada definición anatómica de las distintas estructuras. El examen se realiza posterior a la inyección del 100% del contraste, lo que permite diferenciar adecuadamente estructuras mediastínicas de masas y adenopatías. El TCMC es el examen de elección para valorar masas mediastínicas anteriores o medias. Las posteriores también se pueden valorar con esta técnica, sin embargo en ellas se prefiere la resonancia magnética por la relación que estas masas puedan tener con la columna vertebral y médula espinal (3,7).

ETAPIFICACIÓN DE MASAS TUMORALES Y SU SEGUIMIENTO

Es una indicación habitual de TCMC ya que identifica la masa, su extensión, relación con órganos vecinos e infiltración, encarcelamiento vascular y existencia de adenopatías. Las reconstrucciones 3D permiten adecuada valoración de la masa y relación con órganos vecinos.

Habitualmente los estudios incluyen tórax y abdomen, lo que puede realizarse con una sola dosis de contraste obteniendo imágenes de excelente calidad.

ESTUDIO DE MASAS TORÁCICAS CONGÉNITAS

Entre ellas se cuenta el estudio del secuestro pulmonar y de la malformación adenomatoide quística actualmente denominada malformación congénita de la vía aérea pulmonar (CPAM) (7,8). El TCMC supera a la resonancia magnética en la valoración del secuestro pulmonar porque además de ver la anatomía vascular permite valorar adecuadamente el parénquima pulmonar (Figura 3).

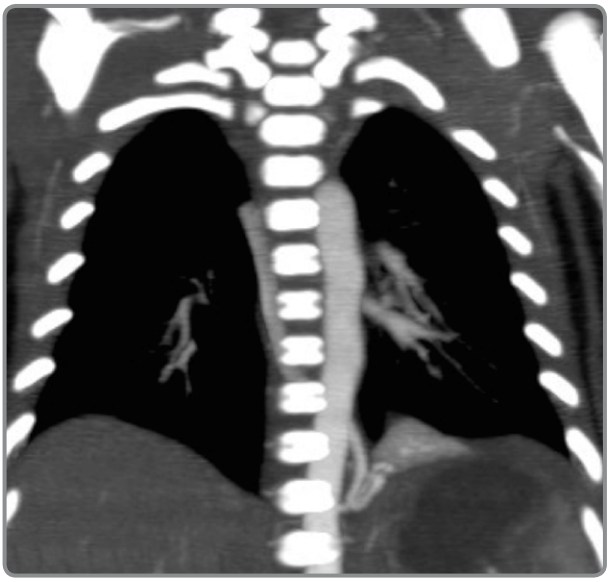

Figura 3.
Reconstrucción coronal que muestra el vaso nutricio que emerge de la aorta torácica hacia el secuestro pulmonar basal izquierdo.

ESTUDIO DE MASAS CERVICOTORÁCICAS, DE CAJA TORÁCICA, LESIONES DIAFRAGMÁTICAS O YUXTADIAFRAGMÁTICAS(9)

Se valoran adecuadamente con TCMC con uso de contraste y posteriormente se realizan las reconstrucciones multiplanares y 3D que mostrarán adecuadamente las zonas de los ápices pulmonares y las cercanas al diafragma.

En cuanto a las masas que afectan la pared torácica, el TCMC es superior a la resonancia magnética en la valoración de la disrupción de la cortical del hueso y de la detección de calcificaciones. A la inversa, la resonancia es mejor en la valoración de las partes blandas y en el compromiso infiltrativo medular. Las reconstrucciones 3D demuestran con gran claridad la alteración existente (Figura 4).

Figura 4.
Reconstrucción 3D que muestra la deformidad del esternón en un pectus excavatum

ESTUDIO DE INFECCIONES PULMONARES, PLEURALES, TRAUMA TORÁCICO, MALFORMACIONES VASCULARES Y TROMBOEMBOLISMO PULMONAR.

Todas estas indicaciones pueden ser acabadamente estudiadas con TCMC y angiografía por tomografía computada. El estudio multifásico permite la detección de sangrado activo en el paciente politraumatizado.

ESTUDIO VASCULAR

Se realiza con angiografía por tomografía computada. Permite valorar en las distintas fases vasculares: arterial, venosa y tardía los vasos del tórax. Se obtienen imágenes de muy alta definición permitiendo la valoración de vasos que nutren y drenan una masa torácica como por ejemplo un secuestro pulmonar, o bien analizar anomalías vasculares de aorta, arterias pulmonares o sistema venoso, como es el caso de anillos vasculares, etc. Las reconstrucciones multiplanares caracterizarán la anatomía vascular adecuadamente y su relación con posibles masas torácicas.

Se sabe que la resonancia magnética es la técnica de elección en el estudio del mediastino sin embargo, la angiografía por tomografía es una técnica alternativa en aquellos pacientes que no pueden tolerar exámenes largos dando excelente información con nula o mínima sedación en los niños. Esta indicada para la evaluación de cardiopatías congénitas, estudio de anillos vasculares, coartación aortica, trauma aórtico, vasculitis, drenajes venosos pulmonares anómalos, secuestro pulmonar (10).

ESTUDIO DE VÍA AÉREA

Se realiza con TCMC con corte fino en apnea en niños cooperadores o con respiración tranquila en niños que no cooperan, lo que permite valorar la anatomía y realizar reconstrucciones de alta resolución y buena definición.

El TCMC de la vía aérea demuestra hasta el 95% de la anatomía segmentaria y permite adecuada valoración de los bronquios de la língula, los que no son fáciles de ver en la tomografía convencional. Esta indicado para valorar anomalías congénitas como estenosis o atresia bronquial, complicaciones posteriores a cirugía pulmonar, posteriores a trasplante, permite valorar fístulas, lesiones endobronquiales, cuerpos extraños y stents (11). Las reconstrucciones multiplanares son de gran utilidad en la planificación preoperatoria (Figura 5).

CONCLUSIONES

La TCMC en pacientes pediátricos da la posibilidad de realizar excelentes estudios por imágenes de alta calidad. Existen distintas técnicas que permiten obtener información determinante, dependiendo de la indicación del examen y los antecedentes clínicos. El uso de medio de contratse se indica principalmente para caracterizar masas y anatomía vascular.

La TC de baja dosis es el examen de elección para el estudio y seguimiento de las enfermedades pulmonares crónicas. Debe utilizarse técnicas especificas para evidenciar compromiso de la vía aérea pequeña en niños.

En resumen, las nuevas tecnologías de tomografía computada han ampliado las indicaciones en pediatría, convirtiéndose en exámenes más seguros y altamente resolutivos.

Figura 5.
Reconstrucción coronal que demuestra la vía aérea central y su relación con las estructuras vasculares.

Los autores no presentan conflictos de intereses.

REFERENCIAS

1. Puderbach M, Kauczor HU. Can lung MR replace lung CT? Pediatr Radiol 2008 ;38 Suppl 3:S439-S451
2. Lucaya J, Strife J. Helical chest CT. Pediatric chest imaging. Springer-Verlag Heidelberg New York, Germany, 2002, p 33 – 53
3. Frush DP, Donnelly LF. Helical CT in children: technical considerations and body applications. Radiology.1998;209:37-48
4. García-Peña P, Boixadera H, Barber I, Toran N, Lucaya J, Enríquez G. Thoracic findings of systemic diseases at high-resolution CT in children. Radiographics 2011 ;31:465-482
5. O'Connor OJ, Vandeleur M, McGarrigle AM, Moore N, McWilliams SR, McSweeney SE, O'Neill M, Ni Chroinin M, Maher MM. Development of low-dose protocols for thin-section CT assessment of cystic fibrosis in pediatric patients. Radiology 2010;257:820-829
6. Yedururi S, Guillerman RP, Chung T, Braverman RM, Dishop MK, Giannoni CM, Krishnamurthy R. Multimodality imaging of tracheobronchial disorders in children. Radiographics 2008;28:e29
7. Biyyam DR, Chapman T, Ferguson MR, Deutsch G, Dighe MK. Congenital lung abnormalities: embryologic features, prenatal diagnosis, and postnatal radiologic-pathologic correlation. Radiographics 2010;30:1721-1738
8. Kao SW, Zuppan CW, Young LW. AIRP best cases in radiologic-pathologic correlation: type 2 congenital cystic adenomatoid malformation (type 2 congenital pulmonary airway malformation). Radiographics 2011;31:743-748
9. Calloway EH, Chhotani AN, Lee YZ, Phillips JD. Three-Dimensional Computed Tomography (3–D CT) for Evaluation and Management of Children with Complex Chest Wall Anomalies: Useful Information or Just Pretty Pictures? J Pediatr Surg. 2011; 46(4). doi:10.1016
10. Merchak A. Computed angiotomography in pediatrics: experience in a children's hospital. Rev. Chil. Radiol 2008;14:73-79
11. Gipson MG, Cummings KW, Hurth KM. Bronchial atresia. Radiographics 2009 ;29:1531-1535

Neumol Pediatr 2015; 10 (2): 72 - 81

Estudio por imágenes de vía aérea. Utilidad de la tomografía computada multidetector con reconstrucción tridimensional

Airway imaging study. Usefulness of multidetector computed tomography with three-dimensional reconstruction

Dr. Alejandra Zaninovic, Dr. José D. Arce, Dra.Sandra Ferrón
Radiólogos. Servicio de Diagnóstico por Imágenes, Clínica Santa María, Santiago, Chile

AIRWAY IMAGING STUDY. USEFULNESS OF MULTIDETECTOR COMPUTED TOMOGRAPHY WITH THREE-DIMENSIONAL RECONSTRUCTION

Introduction. Information obtained by multidetector computed tomography and using reconstruction software now allows precision of intrinsic and extrinsic airway pathological processes. It also shows the pulmonary involvement beyond an obstructed zone. Visualization of different densities with three-dimensional reconstructions facilitates this task. Objective: To show the usefulness of three-dimensional (3D) reconstruction and volume segmentation in airway pathology particularly extrinsic vascular compression. Material and Methods: Pediatric clinical cases studied with Multidetector Computed Tomography are illustrated (suspected airway compression by vascular abnormalities and other causes), in which 3D reconstruction proved to be an important non-invasive diagnostic tool. Studies were performed with Siemens Somatom Definition Team Flash, with 128 channels, with a dual source phase and angiographic technique using low doses of radiation. The reconstructions were performed on a workstation Carestream Vue Pacs. Conclusion: The study of airway with 3D reconstruction and angiographic volume segments allows a better definition of the relation between the compromised airway vessels and other structures on any level in children.

Key words: computed tomography, imaging three dimensional, airway, cardiovascular abnormalities

RESUMEN

Introducción: La información obtenida mediante tomografía computada multidetector (TCMD) y el uso de software para reconstrucción permiten en la actualidad demostrar con exacta precisión los procesos patológicos que comprometen la vía aérea y estructuras extrínsecas que pueden producir compresión. Permite además demostrar el compromiso pulmonar mas allá de una zona obstruida. La posibilidad de visualizar diferentes densidades conjuntamente en reconstrucciones 3D facilita esta labor. Objetivo: Mostrar la utilidad de la reconstrucción tridimensional (3D) en patología de la vía aérea particularmente compresión vascular extrínseca. Material y método: Se ilustran casos clínicos pediátricos examinados con TCMD por sospecha de compresión de la vía aérea por anomalías vasculares y otras causas, en los cuales la reconstrucción 3D demostró ser una importante herramienta diagnóstica no invasiva. Los estudios fueron efectuados en equipo Siemens Somatom Definition Flash, de 128 canales, con una fuente dual en fase angiográfica y utilizando técnicas de baja dosis de radiación. Las reconstrucciones fueron realizadas en una estación de trabajo Carestream Vue Pacs.

Conclusión: En niños el estudio e la vía aérea con reconstrucción 3D y de segmentos de un volumen de un estudio angiográfico con TCMD permite una mejor demostración en cualquier plano de la relación entre la vía aérea comprometida, los vasos y otras estructuras.

Palabras clave: tomografía computada, imagen tridimensional, vía aérea, anomalías cardiovasculares

INTRODUCCIÓN

La Tomografia Computada Multidetector con reconstrucciones multiplanares y volumétricas (3D), ha demostrado ser una herramienta no invasiva útil para el estudio de la vía aérea, particularmente compresiones extrínsecas de origen vascular. También es útil para la planificación quirúrgica de obstrucciones tumorales intrínsecas o extrínsecas, y estenosis o procesos asociados a malformaciones congénitas (1,2).

Correspondencia:
Dra Alejandra Zaninovic
Servicio Radiología - Clínica Santa María
Av Santa María 0500 – Torre A
E-mail: jarce@clinicasantamaria.cl

En casos de deformidad de la pared torácica que determinan una redistribución de las estructuras vasculares y vía aérea, puede demostrar tanto la deformidad como sus consecuencias (3-5).

La adquisición de datos en el plano axial puede usarse para interpretar o crear imágenes multiplanares (sagital, coronal, oblicuo) e imágenes 3D y secciones de un volumen determinado, con la posibilidad de visualizar el lumen en forma de una endoscopia virtual. La reconstrucción de imágenes se refiere al proceso de generar imágenes a partir de cortes axiales obtenidos de un espesor muy fino en corto periodo de tiempo, lo que es esencial para el reformateo multiplanar e imágenes 3D. La diferencia de densidad entre las estructuras vasculares y de la vía aérea, generalmente hace que las reconstrucciones

3D sean efectuadas en forma separada (Figura 1 B,C,E). El desarrollo de los protocolos de reconstrucción que permiten el análisis de diferentes densidades conjuntamente facilitan la demostración del efecto compresivo (Figura 1 D,F).

La existencia de la herramienta que puede estudiar segmentos de un volumen, creando subconjuntos y analizarlos en diferentes planos, permite analizar en forma aislada solo el área de interés, caracterizando en mejor forma la relación entre la vía aérea afectada y la estructura vascular que la comprime, sin superposición de otras estructuras anatómicas (Figura 1 C,F).

Aunque no es nuestro objetivo describir técnicamente el procesamiento de las imágenes disponibles hoy en día con protocolos de reconstrucción, como son MIP (alta densidad), Minimip (baja densidad), SSD (reconstrucción de superficie) o volumen rendering (VR), queremos ilustrar a través de casos clínicos, como estas aplicaciones y la reconstrucción 3D permiten una mejor representación de la vía aérea y su relación a las causas de la compresión con énfasis en las anomalías vasculares.

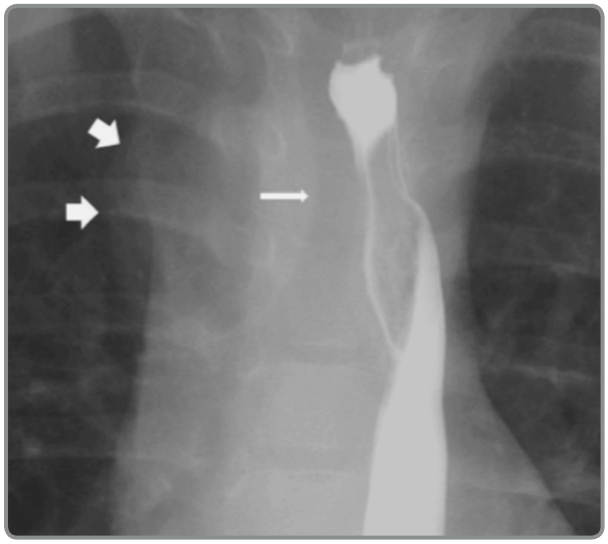

Figura 1. A - F
A. Estudio contrastado del esófago superior demostrando un arco aórtico derecho (flechas gruesas), compresión sobre el borde derecho de la columna aérea de la tráquea (flecha delgada) y defecto por compresión extrínseca del esófago de curso oblicuo y ascendente hacia la izquierda.

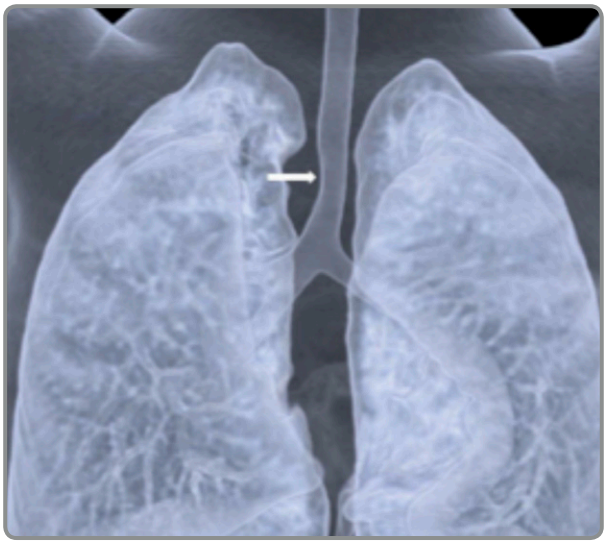

B. Reconstrucción 3D del pulmón y de la vía aérea observándose la compresión de la tráquea (flecha)

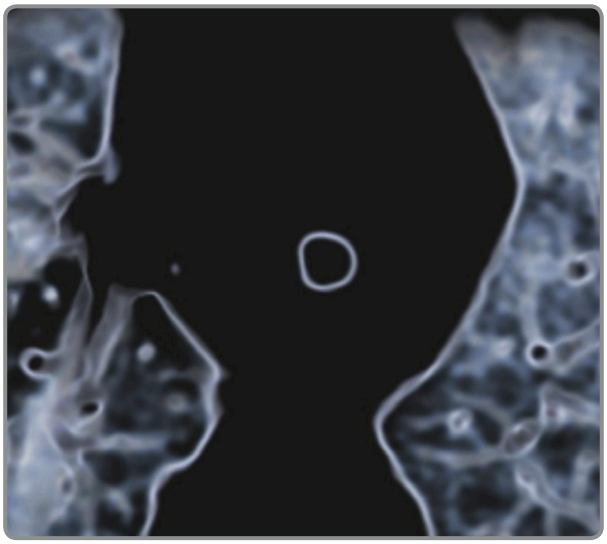

C. Segmento axial oblicuo de la reconstrucción 3D de la vía aérea y del pulmón, a nivel del segmento de la tráquea comprometida.

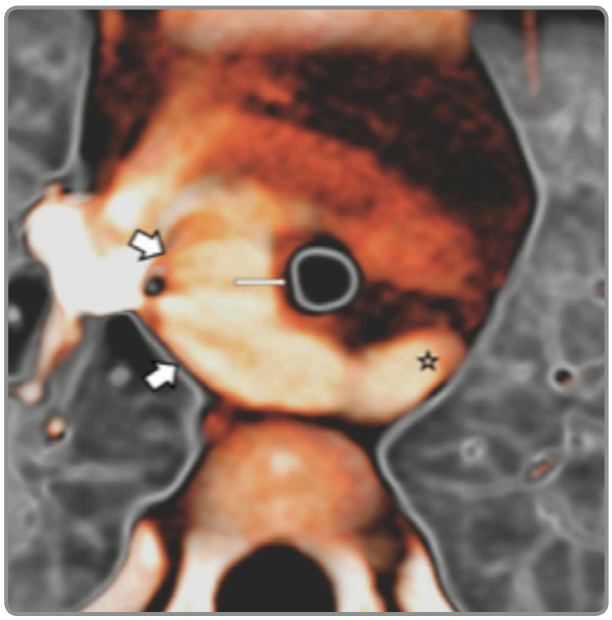

D. Mismo segmento que en C, con superposición de protocolos de reconstrucción de baja y alta densidad, demostrando la impresión del arco aórtico derecho (flechas gruesas) y de la subclavia izquierda aberrante (estrella), sobre la pared lateral y posterior derecha de la tráquea (flecha delgada)

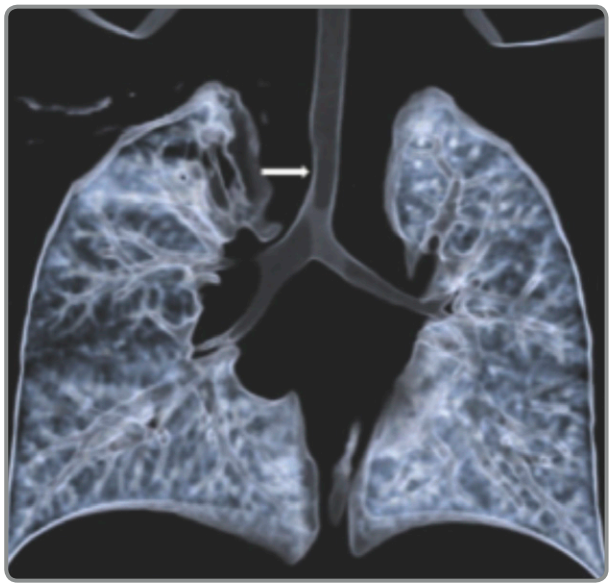

E. Segmento coronal de la reconstrucción de superficie de la vía aérea y del pulmón demostrando en mayor detalle la compresión traqueal.

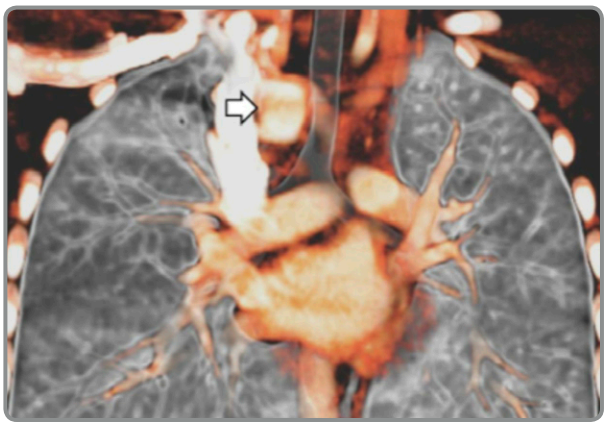

F. El mismo segmento que en E, con superposición de protocolos de baja y alta densidad, demostrando la impresión del arco aórtico derecho (flecha gruesa). Obsérvese por detrás de la tráquea el curso de la subclavia izquierda aberrante.

TÉCNICA DE IMAGEN

La tomografía computada (TC) de tórax fue realizada en fase angiográfica, en un equipo Somatom Definition Flash, (Siemens Healthcare, Forchheim, Germany) de 128 canales, con una fuente dual, después de la inyección de iodixanol. En nuestros pacientes se usó sedación anestésica, con máscara laríngea

La adquisición fue efectuada con una colimación de 0.6 mm, grosor de corte de 0.75 mm, intervalos de reconstrucción de 0.4 mm, con un pitch de 0,8, tiempos de rotación de 0.33 y 80 kV.

Los datos fueron transferidos a estaciones de trabajo Carestream Vue Pacs (Carestrem Health Inc, Rochester, USA), permitiendo la reconstrucción y el procesamiento multiplanar y 3D.

CASOS CLÍNICOS

CASO 1

Niño de 3 años con sibilancias recurrentes desde el año de edad. Estudios radiológicos previos de tórax, no advirtieron compresión traqueal. El estudio digestivo alto evidenció impresión del esófago anterolateral derecho y posterior por sobre la carina asociado al desplazamiento hacia la izquierda de la tráquea, todos hallazgos sugerentes de un anillo vascular. En la revisión de los antecedentes se informó en una ecografía fetal la presencia de un arco aórtico derecho. Se efectuó el estudio angiográfico con TC multicorte, que demostró el arco aórtico derecho asociado a una arteria subclavia derecha aberrante con compresión traqueal.

El post-proceso de las imágenes tomográficas con reconstruccion 3D y estudio sectorial, además de la anomalía vascular demostraron la relación con la vía aérea y la deformidad del cartílago traqueal (Figuras 1 y 2)

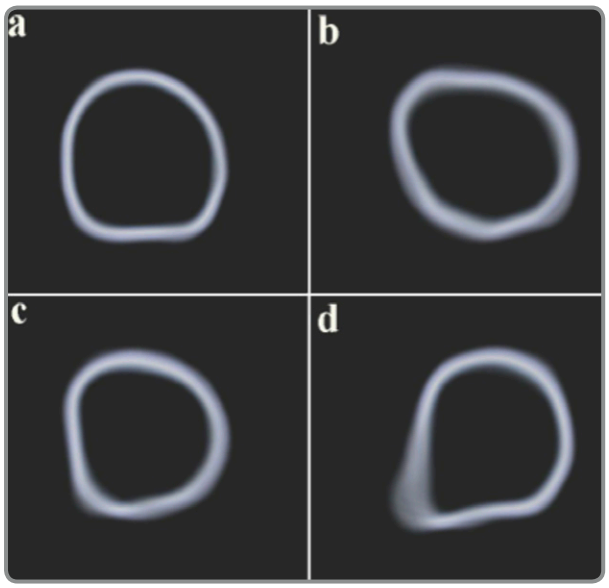

Figura 2.
Magnificación de segmentos de la tráquea, con reconstrucción de superficie de la vía aérea, orientados en planos axiales de la tráquea.
A. Tráquea normal. B – D. Secciones consecutivas del sector de la tráquea comprometida. Obsérvese la deformidad del cartílago lateral y posterior derecho. Cortes en inspiración.

CASO 2

Recién nacido, género femenino, con síndrome CHARGE, atresia esofágica con fístula la cual es intervenida quirúrgicamente. Evoluciona con fístula broncopleural y dificultad respiratoria. En estudios radiológicos llama la atención la atelectasia del lóbulo superior derecho que alterna con hiperinsuflación.

Se realiza estudio angiográfico con TC multicorte demostrándose un arco aórtico derecho con la arteria subclavia izquierda aberrante, un tronco bicarotideo y un ducto arterioso. El bronquio para el lóbulo superior derecho tiene un curso que está entre la aorta y la rama derecha de la arteria pulmonar. La reconstrucción 3D sectorial demuestra la deformidad bronquial y su relación con las estructuras vasculares comprometidas (Figuras 3 y 4)

Se efectúo cierre de ductus y pexia de la aorta ampliando el espacio del trayecto bronquial. Los controles posteriores del tórax demuestran una adecuada ventilación del lóbulo superior derecho.

Figura 3 A-F. Estudio angiográfico en inspiración.

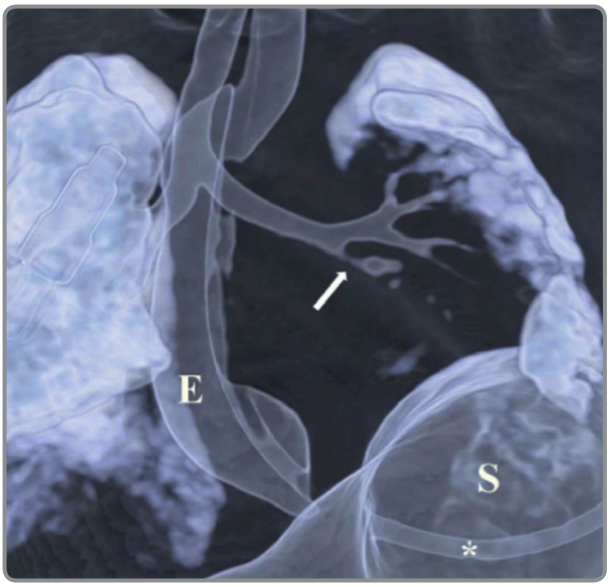

A. Reconstrucción 3D del pulmón y de la vía aérea, observándose la compresión del bronquio para el lóbulo inferior izquierdo (flecha delgada). Nótese además el ascenso del diafragma izquierdo secundario a paresia post-cirugía cardiaca . S: Estómago.
E: Esófago. * Sonda nasogástrica.

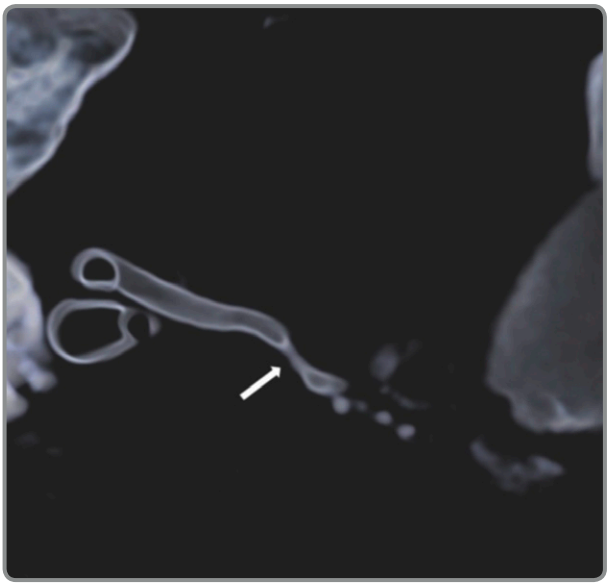

B. Segmento axial oblicuo del tórax, sobre la reconstrucción de superficie de la vía aérea y del pulmón, a nivel del segmento bronquial comprometido. Corte orientado paralelo al trayecto bronquial.

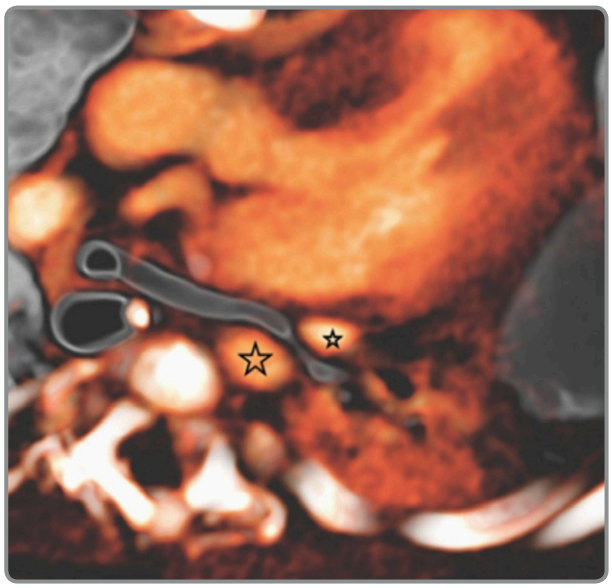

C. El mismo segmento que en B, con superposición de protocolos de alta y baja densidad, demostrando la compresión entre la aorta descendente (estrella grande) y la vena pulmonar superior derecha (estrella pequeña)

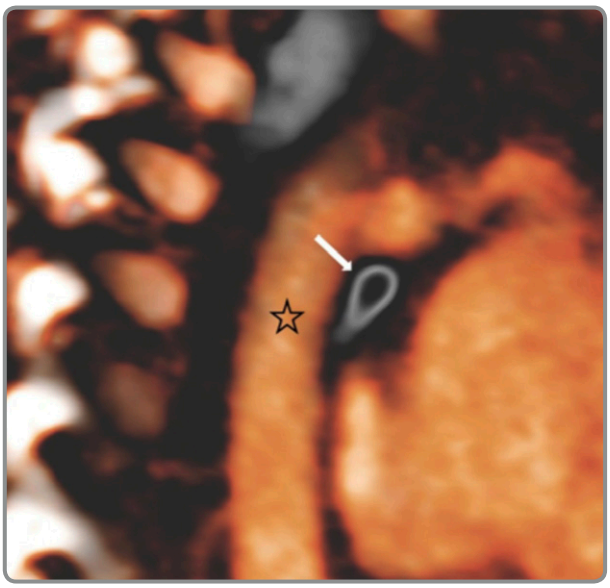

E.

D y E Secciones contiguas, con superposición de protocolos de alta y baja densidad, demostrando la compresión de la aorta descendente (estrella grande) por posterior y de la vena pulmonar superior izquierda por anterior (estrella pequeña).

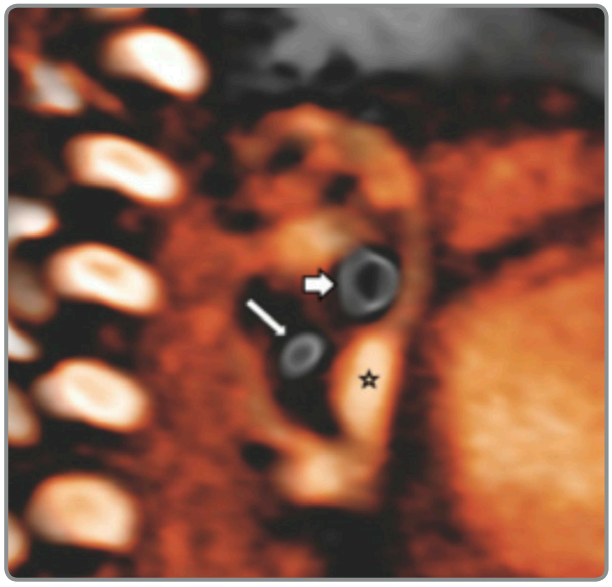

D.

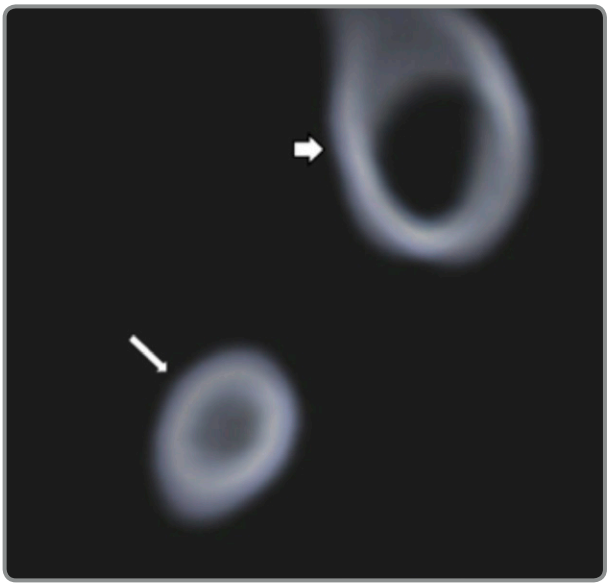

F. Magnificación del segmento del bronquio para el lóbulo inferior izquierdo, orientados en planos estrictamente axial del bronquio (flecha delgada).
Se observa además el bronquio para el lóbulo superior de aspecto normal (flecha gruesa).

Figura 4. A,B. Estudio efectuado en espiración sin uso de contraste.

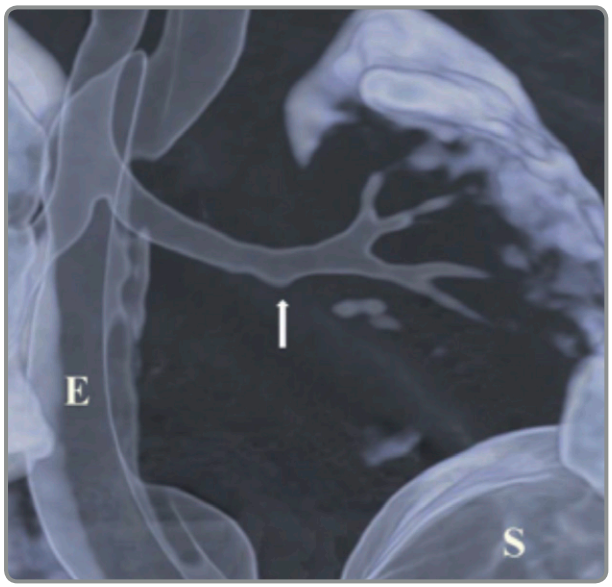

A. Reconstrucción 3D pulmón y vía aérea, observándose la oclusión total del bronquio para el lóbulo inferior izquierdo. (flecha delgada)
(E: Esófago. S: Estomago).

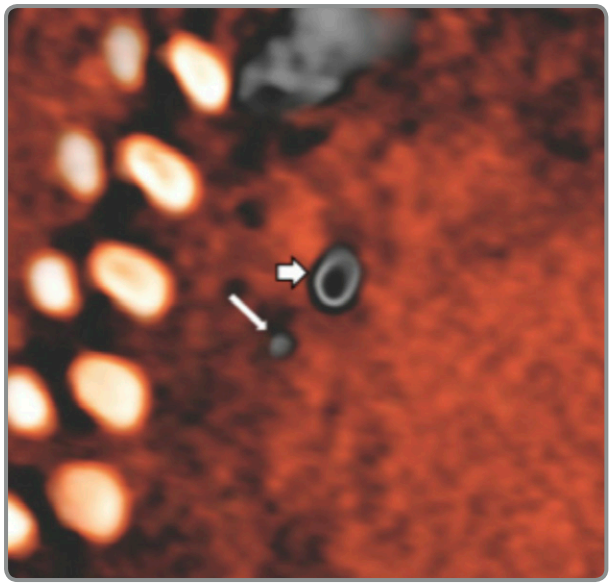

B. Segmento sagital oblicuo del tórax y axial del bronquio para el lóbulo inferior completamente ocluído (flecha delgada). Obsérvese el cambio de calibre del bronquio para el lóbulo superior (flecha gruesa).

CASO 3

Lactante de 2 meses con cardiopatía congénita: ventrículo único y atresia pulmonar, con un shunt de Blalock. Después de su cirugía se complica con hematoma cerebral frontal, paresia diafragmática izquierda y dificultad respiratoria. El estudio radiológico demostró un ascenso del diafragma izquierdo y atelectasia del lóbulo inferior. El estudio con TC multicorte en inspiración y espiración demuestra además de las alteraciones cardiacas, una obstrucción vascular extrínseca del bronquio para el lóbulo inferior que se objetiva adecuadamente con la reconstrucción 3D sectorial (Figura 5)

Figura 5. A – F

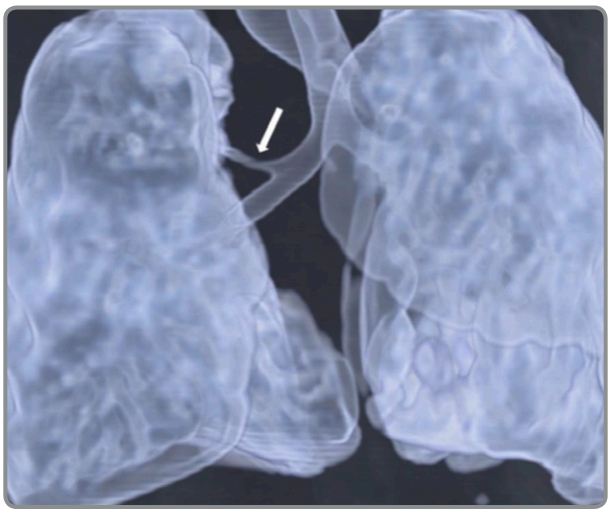

A. Reconstrucción 3D del pulmón y de la vía aérea, observándose la compresión del bronquio para el lóbulo superior derecho (flecha).

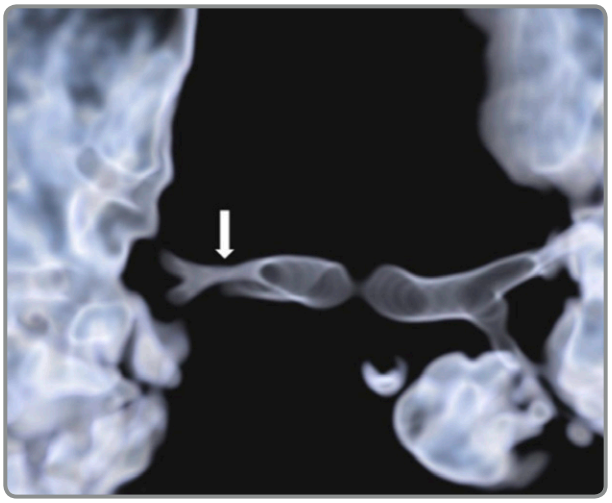

B. Segmento axial oblicuo del tórax, sobre la reconstrucción de superficie de la vía aérea y del pulmón, a nivel del segmento bronquial comprometido (flecha). Corte orientado paralelo al trayecto bronquial..

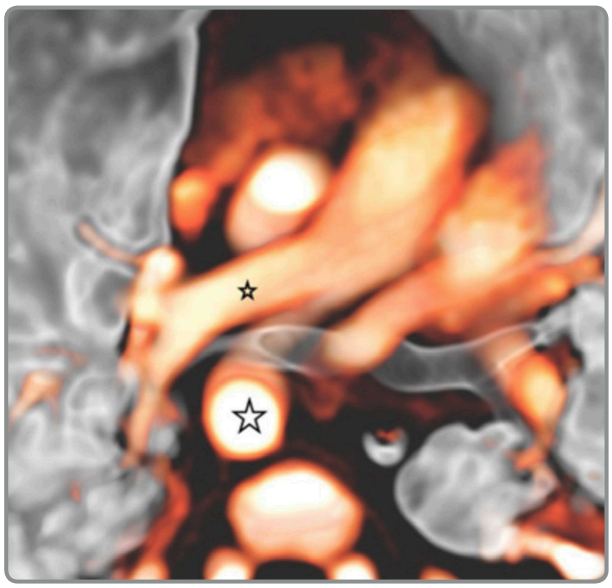

C. El mismo segmento que en B, con superposición de protocolos de reconstrucción de superficie y máxima intensidad, demostrando la compresión bronquial entre el arco aórtico derecho (estrella grande) y la rama derecha de la arteria pulmonar (estrella pequeña).

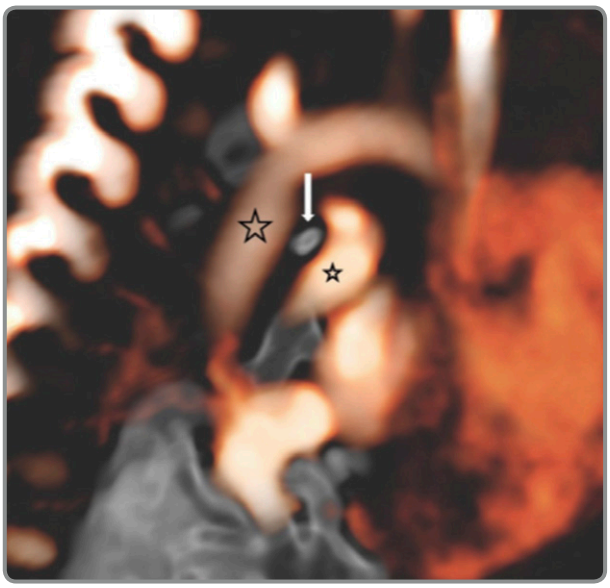

E. El mismo segmento que en C, con superposición de protocolos de reconstrucción de superficie y máxima intensidad, demostrando la compresión bronquial entre el arco aórtico derecho (estrella grande) y la rama derecha de la arteria pulmonar (estrella pequeña).

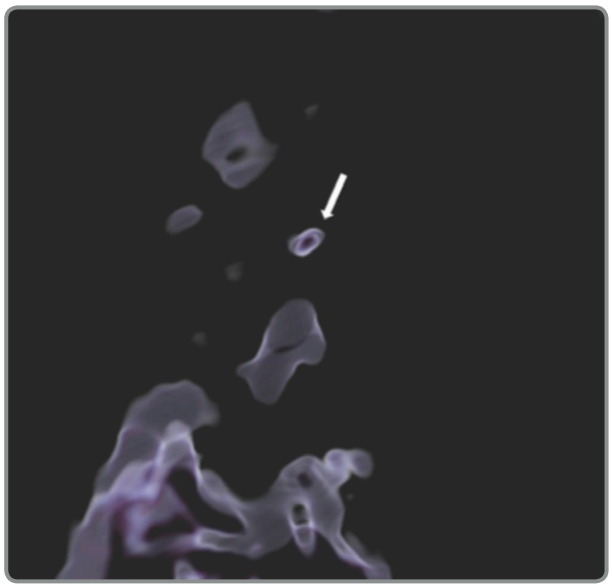

D. Segmento sagital oblicuo del tórax y axial del bronquio para el lóbulo superior, sobre la reconstrucción de superficie de la vía aérea y del pulmón, a nivel del sector bronquial comprometido.



F. Magnificación del segmento del bronquio para el lóbulo superior derecho, de la reconstrucción de superficie de la vía aérea, orientados en planos estrictamente axial del bronquio.

CASO 4

Lactante de género masculino de 7 meses con pectus excavatum y cuadros bronquiales obstructivos por lo que se realiza broncoscopia que demuestra estrechamiento del bronquio fuente izquierdo. Se estudia con TC multicorte que evidencia compresión de ambos bronquios principalmente el izquierdo en una larga extensión secundaria al desplazamiento posterior del corazón y las estructuras vasculares por el pectus excavatum (Figura 6).

Figura 6. A-E

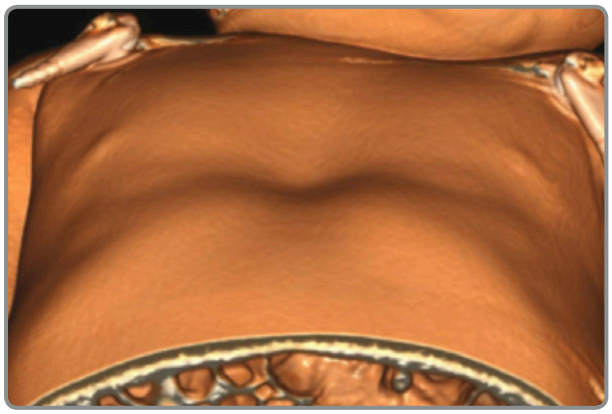

A. Paciente con pectus excavatum. Reconstrucción 3D de la pared toráxica.

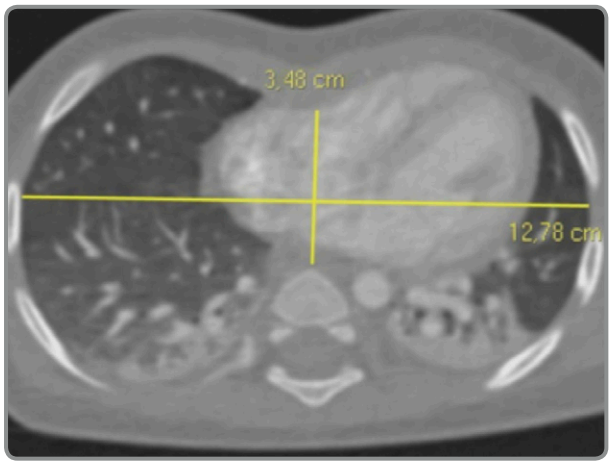

B. Corte axial en ventana pulmonar. Disminución del diámetro anteroposterior del torax y aumento del diámetro transversal. Indice de Haller (Normal: menor de 3,5)

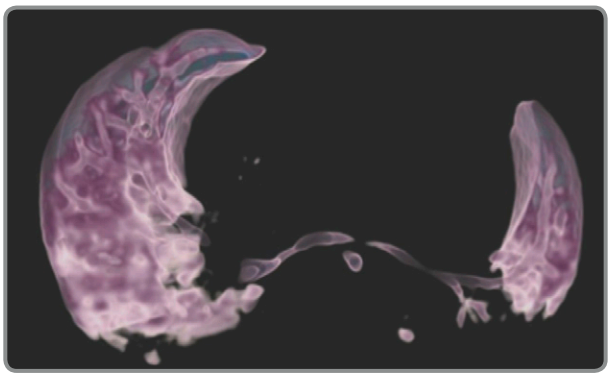

C. Segmento axial de reconstruccion 3D de baja densidad. Desplazamiento posterior de ambos bronquios fuente, mayor a izquierda

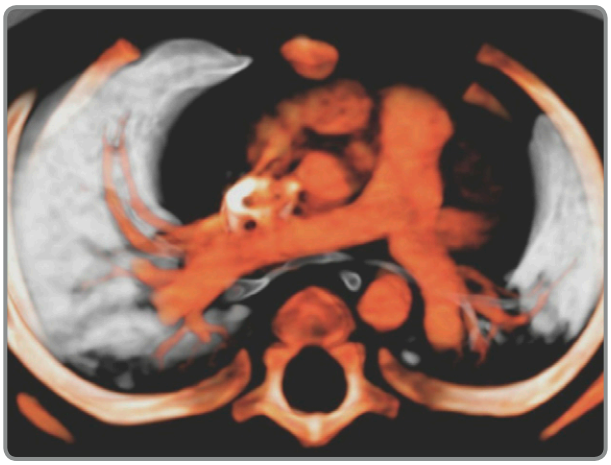

D. Segmento axial de reconstrucción 3D de alta y baja densidad , demostrando la compresión de ambos bronquios secundario al desplazamiento posterior del corazón y de las estructuras vasculares

DISCUSIÓN

Aún cuando nuestro objetivo fue demostrar la utilidad de la reconstrucción 3D de una tomografía computada multicorte, el estudio inicial de nuestros pacientes es la endoscopía, la cual demuestra malformaciones y estenosis, y además demuestra el compromiso malácico. Sus limitaciones son la demostración de anomalías extraluminales y el compromiso distal a una zona no franqueable (6).

Diversos métodos de imagen pueden emplearse en la evaluación de la anatomía de la vía aérea, y su relación a estructuras vecinas especialmente vasculares. La radiografía de tórax y el esofagograma en algunos casos son una buena aproximación inicial (6).

La tomografía computada en su estado actual con mínimos tiempos de adquisición de imágenes, facilitan la obtención de información no demostrada por la endoscopía. La imagen tomográfica axial clásica tiene limitaciones tales como la pérdida de evidencia de pequeñas estenosis, la falta de una clara demostración de la extensión craneocaudal de una estructura tubular, la alteración de la anatomía de las estructuras tubulares de disposición oblicua y por último la dificultad para interpretar anatomía compleja. Es por este motivo que la reconstrucción 3D resulta de gran utilidad (1,3).

La MDCT y el uso de reconstrucción 3D nos permiten una detallada demostración de la vía aérea y su relación con las anomalías vasculares del tórax, con la ventaja de ser mínimamente invasiva y de requerir un tiempo extremadamente corto para la adquisición de imágenes. Aunque la desventaja de este método es la dosis de radiación recibida por el niño, es posible reducir el kilovoltaje y miliamperaje utilizado en hasta un 65% (2) para lograr obtener datos después de inyectado el medio de contraste endovenoso, la que una vez almacenada es información que puede usarse para realizar todos los tipos de reconstrucciones que sean necesarias para un adecuado diagnóstico. Varias publicaciones demuestran su utilidad particularmente relacionados a anillos vasculares y compresión de la tráquea (1-5). Permite visualizar aéreas de estrechamiento focalizado de la vía aérea, la extensión longitudinal de la estenosis, y la vía aérea distal a la zona de estenosis. La Resonancia Magnética también ha sido usada con buenos resultados para evaluar estas anomalías, sin embargo es un estudio que tiene el inconveniente de requerir un prolongado periodo de sedación en niños y la desventaja de una baja resolución espacial (5,9).

En niños cardiópatas, la asociación entre una estructura vascular dilatada, secundaria a un aumento de flujo pulmonar y la compresión de la vía aérea fue propuesta por Rudhe en 1971 (7). Su observación inicial fue para el bronquio del lóbulo medio, sin embargo actualmente se reconoce una particular vulnerabilidad del bronquio para el lóbulo superior izquierdo. Esta anormal relación se facilita en alteraciones del desarrollo del arco aórtico que pueden producir compresión y deformación de la tráquea o en cardiopatías congénitas con aumento del flujo pulmonar, con el mismo efecto en bronquios lobares. Sin embargo en el recién nacido y lactante cualquier alteración en el desarrollo de las estructuras torácicas pueden alterar la normal relación estructura vascular-bronquio como se ilustra en el caso 4, o puede ocurrir por cambios post-quirúrgicos, como ocurre en los casos 2 y 3.

El uso de MDTC con cortos tiempos de adquisición, alta resolución espacial, uso de técnicas de baja dosis de radiación y el procesamiento de la información, con reconstrucción 3D ha sido reportada como la mejor técnica de evaluación de la vía aérea asociada a cardiopatías congénitas y anomalías vasculares (1-5). La posibilidad de estudiar secciones de un volumen 3D, facilita la labor particularmente en bronquios lobares, evitando la superposición de estructuras anatómicas, permitiendo examinar el segmento de vía aérea comprometida, en una sección estrictamente axial, independiente de su orientación espacial. El análisis de cortes axiales de la vía aérea, demuestra la exacta alteración anatómica de su lumen, a manera de un estudio endoscópico y permite una mejor evaluación con gran detalle del segmento de vía aérea comprometido. A diferencia del estudio endoscópico, al superponer a la representación axial de la vía aérea, estructuras de alta densidad, se objetiva en forma adecuada los vasos responsables de la compresión, y la presencia de una obstrucción importante tampoco impide la exploración distal a ella. El estudio del segmento comprometido en espiración, manifiesta en mejor forma el colapso de la vía aérea (caso 3).

La aplicación del análisis seccional volumétrico de la vía aérea en cuadros de hiperinsuflación localizada o atelectasia, por compresión extrínseca vascular, permite la evaluación de los bronquios segmentarios ayudando a tomar una adecuada conducta terapéutica. Este método permite también determinar el tamaño del lumen de la vía aérea, grosor de la pared, relación del radio bronquio-arterial, medición de ramas bronquiales distales, demostrando la patología en forma fácil de interpretar para el clínico.

CONCLUSIÓN

La TC tiene un importante valor diagnóstico en la evaluación de la vía aérea en niños, y especialmente en recién nacidos y lactantes menores en los cuales es fácilmente colapsable por las estructuras vasculares adyacentes, principalmente asociado a cardiopatías congénitas. La posibilidad de obtener buenos estudios angiográficos con TC multidetector utilizando bajas dosis de radiación y el posterior procesamiento de los datos con reconstrucción multiplanar y volumétrica nos permiten su reconocimiento. El postprocesamiento de la información y la utilización de segmentos de un volumen determinado, con o sin visualización interna tipo endoscopía virtual facilitan aún más el estudio detallado de la vía aérea. Estas aplicaciones constituyen una buena alternativa y un eficaz complemento a la utilización de técnicas más invasivas.

Los autores no presentan conflicto de intereses.

REFERENCIAS

1. Lee EY, Zucker EJ, Restrepo R, Daltro P, Boiselle PM. Advanced large airway CT imaging in children: Evolution from axial to 4-D assessment. Pediatr Radiol 2013; 43: 285–297
2. Andronikou S, Irving B, Hlabangana LT, Pillay T, Taylor P, Goussard P, Gie R. Technical developments in postprocessing of paediatric airway imaging. Pediatr Radiol 2013; 43: 269-2841
3. Ramos-Duran L, Nance Jr. JW, Schoepf UJ, Henzler T, Apfaltrer P, Anthony M. Hlavacek AM. Developmental Aortic Arch Anomalies in Infants and Children Assessed With CT Angiography. AJR 2012; 198: W466–W474
4. Zhong YM, Jaffe RB, Liu JF, Sun AM, Gao W, Wang Q, Zhu M, Qiu HS, Berdon WE. Multi-slice computed tomography assessment of bronchial compression with absent pulmonary valve. Pediatr Radiol 2014; 44: 803-809
5. Dillman JR, Attili AK, Agarwal PP, Dorfman AL, Hernandez RJ, Strouse PJ. Common and uncommon vascular rings and slings: a multi-modality review. Pediatr Radiol 2011; 41: 1440-1454
6. Kussman BD, Geva T, McGowan FX. Cardiovascular causes of airway compression. Pediatric Anesthesia 2004;14: 60–74
7. Collins LK, Levin TL, Walter E. Berdon WE, Cowles RA, Newman B. Rudhe syndrome: reversible right middle lobe emphysema in infants with left-to-right shunts-an historical review. Pediatr Radiol 2010; 40: 762–765
8. Taragin BH, Berdon WE, Printz B. MRI assessment of bronchial compression in absent pulmonary valve syndrome and review of the syndrome. Pediatr Radiol 2006; 36: 71–75
9. Lee EY, Browne LP, Lam W. Noninvasive magnetic resonance imaging of thoracic large vessels in children. Semin Roentgenol 2012; 47:45–55

Neumol Pediatr 2015; 10 (2): 82 - 85

BRONCOASPIRACIÓN EN EL NIÑO. ROL DIAGNÓSTICO DE LOS ESTUDIOS DE IMÁGENES

Aspiration in children. Role of diagnostic imaging studies

María José Barker M.[1], **Dr. Cristián García B.**[2]
1 Interna 7º Año, Facultad de Medicina Universidad de los Andes.
2 Profesor Titular. Departamento Radiología y División Pediatría, Pontificia Universidad Católica de Chile.

ASPIRATION IN CHILDREN. ROLE OF DIAGNOSTIC IMAGING STUDIES

Aspiration is defined as the entrance of foreign material through the respiratory tract to the lungs. This syndrome is relatively frequent in children and often underdiagnosed. It can occur at any age and may cause acute or chronic lung disease. Clinical symptoms depend on the amount and frequency of events, individual response, the kind of aspirated material and the underlying cause. There are different diseases that can cause aspiration. Swallowing disorders, often associated with neuromuscular diseases are a common causal factor. Imaging studies can play an important role in the diagnostic approach and may identify aspiration cause. Among these studies, the most important is videofluoroscopy which allows a dynamic and real-time study of swallowing. Chest radiography and computed tomography can support the diagnosis.

Key words: respiratory aspiration, aspiration pneumonia, fluoroscopy, deglutition disorders

RESUMEN

La broncoaspiración corresponde a la entrada de material extraño a la vía aérea y pulmones. Es un síndrome relativamente frecuente y muchas veces subdiagnosticado. Puede presentarse a cualquier edad y ser factor causal de enfermedad pulmonar aguda o crónica . El cuadro clínico dependerá del volumen y frecuencia de los eventos, la respuesta individual, el material aspirado y el factor causal. Las causas de broncoaspiración son variadas. Las alteraciones en los mecanismos de la deglución, muchas veces asociadas a enfermedades neuromusculares son un factor causal frecuente. Los estudios de imágenes juegan un rol importante en la aproximación diagnóstica y pueden orientar a la etiología. Dentro de estos el de mayor relevancia es la videofluoroscopía, que permite un estudio dinámico y en tiempo real de la deglución. La cintigrafía también puede ser de utilidad diagnóstica, al igual que la radiografía de tórax y la tomografía computada.

Palabras clave: aspiración respiratoria, neumonía por aspiración, fluoroscopía, deglución

INTRODUCCIÓN

La broncoaspiración se define como la entrada de material extraño a la vía respiratoria, específicamente bajo las cuerdas vocales (1). Su diagnóstico y manejo son trascendentales, por el alto riesgo de complicaciones graves como neumonía recurrente, insuficiencia respiratoria aguda o enfermedad pulmonar crónica. Según las series la aspiración puede ocurrir entre 11- 40% de los niños con trastornos de la deglución (1-3). Esta incidencia puede llegar a 80% en niños con daño neurológico. En centros de referencia neurológicos, la aspiración a vía aérea constituye el 8% de las causas de hospitalización por neumonía recurrente (3). La broncoaspiración se manifiesta en un amplio espectro: desde una aspiración masiva, habitualmente de contenido gástrico, la cual causa síntomas agudos, incluida falla respiratoria, hasta el otro extremo de una aspiración crónica, que causa síntomas respiratorios crónicos o recurrentes. Estos últimos pueden ser tos prolongada, disnea , hipersecreción bronquial, sibilancias persistentes (3-5).

Es importante destacar la aspiración silenciosa, que corresponde a una aspiración que no gatilla tos ni dificultad respiratoria. Se plantea que este fenómeno podría ser causado por incoordinación de la musculatura faringo-laríngea, con alteración en el reflejo de la tos. Este cuadro corresponde un desafío diagnóstico, ya que al ser asintomática, no se detecta clínicamente y su diagnóstico se basa en la sospecha clínica en pacientes de riesgo: enfermedades neurológicas, musculares, alteraciones de la cavidad oral, la faringe y el esófago, y prematurez (4,5).

Correspondencia:
Dr Cristián García B
Departamento Radiología
Pontificia Universidad Católica de Chile
Marcoleta 367 - Santiago
E-mail: cgarcia@med.puc.cl.

TRASTORNO DE LA DEGLUCIÓN

Son muchas las causas de aspiración en niños, incluyendo los trastornos de la deglución secundarios a trastornos neuromusculares o inmadurez de los primeros meses de vida, hendidura laríngea, fístula traqueoesofágica en H, reflujo gastroesofágico (RGE), cuerpo extraño esofágico, acalasia, anillos vasculares, compromiso de conciencia y otras (4).

La presencia de alguna alteración neuromuscular constituye el principal factor de riesgo de broncoaspiración. El estudio de la deglución es clave para el diagnóstico y el manejo de estos pacientes, para prevenir complicaciones y lograr una alimentación segura(4).

En cuanto al RGE, es una patología frecuente en pediatría y se ha descrito que hasta un 26% de los pacientes presentan síntomas respiratorios y 2% crisis de cianosis. Sin embargo se desconoce la relación estadística entre aspiración y RGE (6).

El proceso normal de la deglución se divide en cuatro fases. La preparación oral que corresponde a la primera fase, es voluntaria y es donde se prepara el bolo alimenticio. Se sigue con la fase oral, también voluntaria, donde se produce la elevación de la lengua y propulsión del bolo hacia la faringe. La tercera fase o fase faríngea es involuntaria y en ella se eleva el velo del paladar con lo que se oblitera la rinofaringe, se abre el esfínter esofágico superior, se cierra la glotis, hay propulsión lingual y se contrae la faringe. Con esto, se guía el bolo alimenticio desde la boca al esófago, atravesando la faringe y evitando desvíos hacia las fosas nasales o laringe. Finalmente en la fase esofágica de manera involuntaria el bolo avanza por las ondas peristálticas , lo que va seguido de la apertura del esfínter esofágico inferior y posterior pasaje hacia el estómago. Se requiere la coordinación integrada y sincronizada de cada estructura anatómica y de cada una de estas fases para la efectividad y seguridad de los mecanismos de la deglución (7).

Por la complejidad de estos mecanismos y la afectación de distintos sistemas como consecuencia de estas alteraciones, la evaluación, el diagnóstico y el tratamiento de estos pacientes deben llevarse a cabo por un equipo multidisciplinario que incluya el pediatra, gastroenterólogo, otorrino-laringólogo, radiólogo, fonoaudiólogo, nutricionista, psicólogo, y terapista ocupacional (7)

ESTUDIOS DE IMÁGENES

Estudio de los mecanismos de la deglución mediante Videofluoroscopía

Este es el método considerado *gold standard* para evaluar las fases oral, faríngea y esofágica de la deglución (3,4,8,9). Es un método radiológico dinámico, utiliza medio de contraste baritado para la evaluación de la competencia y seguridad de la mecánica de deglución. Se usa fluoroscopía y el proceso es registrado en un formato de video. Los pacientes son estudiados en tiempo real durante la deglución, luego de aportar distintos volúmenes y consistencia de medio de contraste ya sea a través de mamadera, cuchara o jeringa. El contraste puede mezclarse con alimentos como yogurt, papilla y dependiendo del caso, se pueden usar sólo concentraciones espesa y diluida o agregar concentraciones semiespesa y sólida. La idea del examen es intentar reproducir lo más fielmente posible la técnica de alimentación habitual del niño en su hogar. De esta manera el examen se puede hacer con el niño en decúbito, en posición sentada o en brazos de su madre (1,3,4). En el examen se registran imágenes en proyección el plano lateral y antero-posterior del paciente (Figura 1).

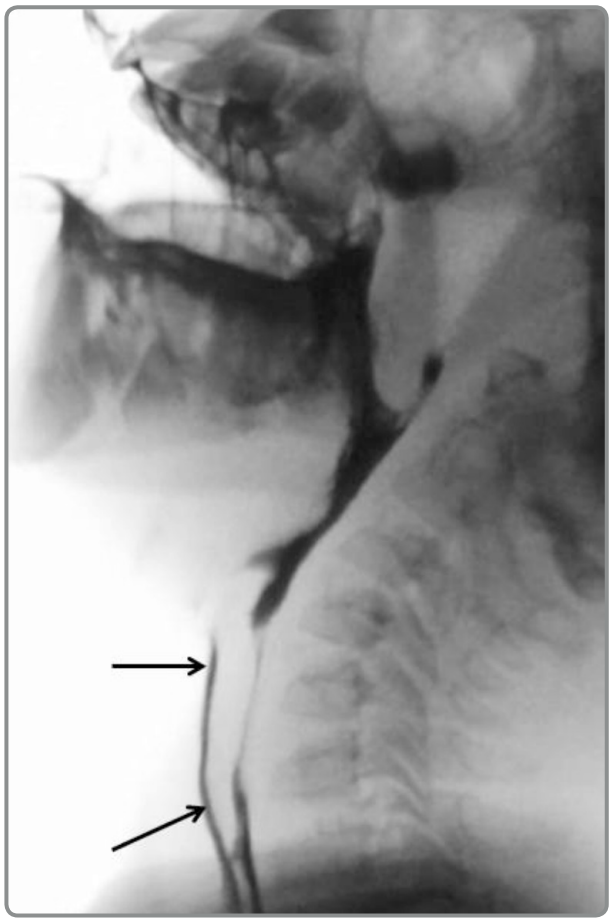

Figura 1.
Niño de 12 años. Sospecha de alteración de la deglución. Estudio de videodeglución muestra pasaje de contraste hacia la tráquea (flechas) durante la administración de contraste diluido

Una de las principales limitaciones de este estudio es la exposición a la radiación, siendo importante su dosificación. Más aún en pacientes pediátricos, con quienes se debe ser más estricto, por la mayor probabilidad que estos presentan de desarrollar consecuencias negativas secundarias a la exposición (8).

Este estudio presenta gran utilidad para decidir la conducta a seguir en relación al manejo de la alimentación del paciente. Decisiones como por ejemplo, suprimir la vía oral en forma temporal o definitiva y alimentar por sonda nasogástrica, o soluciones más drásticas como la alimentación a través de gastrostomía para lograr una nutrición segura, son difíciles en el paciente pediátrico, en parte por el gran impacto emocional que pueden tener en el paciente y su familia (7,8).

Radiografía de esófago, estómago y duodeno

Este método utiliza fluoroscopía y consiste también en la administración de medio de contraste baritado por boca, pero es dirigido al estudio anatómico del tubo digestivo alto, al observar el pasaje a través del esófago, estómago y duodeno. Permite detectar estenosis esofágica, hernia hiatal, fístulas traqueo-esofágicas (Figura 2), anillos vasculares, malrotación intestinal y evaluar el vaciamiento gástrico. Puede también detectar reflujo gastroesofágico, si bien su sensibilidad y especificidad diagnósticas son bajas en esta patología, en especial en niños menores. También permite evaluar las fases de la deglución, pero su rendimiento es menor comparado con la videofluoroscopía. Su mayor utilidad es aportar información anatómica (4,7) (Figura 2).

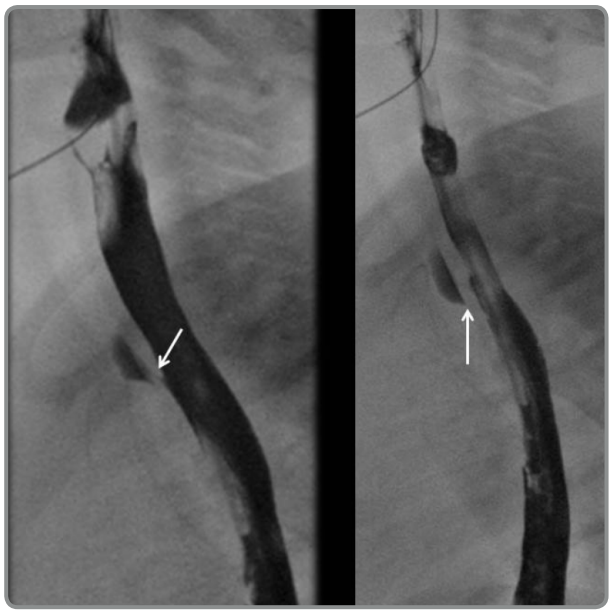

Figura 2.
RN 6 días de vida. Presenta crisis de cianosis con la alimentación. Estudio contrastado de esófago muestra fístula traqueoesofágica "en H", con pasaje de contraste desde el esófago hacia tráquea distal a través de un fino trayecto fistuloso (flechas).

Radiografía (Rx) de tórax

La Rx de tórax, con proyecciones anteroposterior y lateral es fundamental en el estudio de broncoaspiración en el niño. En el caso de la neumonía por aspiración se puede observar infiltrado difuso alveolar bilateral, con compromiso lobular o segmentario. Si bien su localización puede cambiar según la posición del paciente al momento de la aspiración, característicamente compromete las porciones dependientes del pulmón y es con mayor frecuencia bilateral (4,7) (Figura 3).

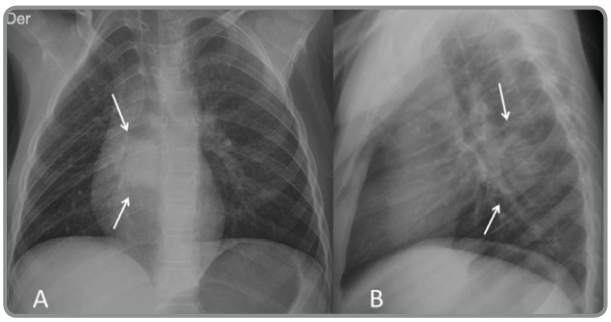

Figura 3.
Niño de 9 años con daño neurológico. Rx de tórax AP (A) y lateral (B) muestran un foco de neumonía aguda del lóbulo inferior derecho (flechas).

Cuando es unilateral, compromete generalmente los lóbulos medio e inferior del pulmón derecho y respeta el pulmón izquierdo, debido a la anatomía del bronquio intermedio derecho (1,3). Puede confundirse con edema pulmonar si bien pueden ser más localizadas. También puede mostrar sombras intersticiales bilaterales de distribución central, hiperinsuflación pulmonar y zonas de atelectasia (4).

El diagnóstico muchas veces es presuntivo y se basa en los antecedentes clínicos, particularmente en niños con factores predisponentes como daño neurológico, retraso mental, síndrome convulsivo, tumores cerebrales, estado post anestésico, excepto en aquellos casos donde es posible presenciar en directo un episodio de aspiración y desarrollo posterior de neumonía.

La aspiración crónica o recurrente es más difícil de confirmar y requiere evaluación cuidadosa de los antecedentes del paciente. Puede manifestarse como un compromiso intersticial bilateral que puede simular otras patologías como asma bronquial o fibrosis quística en etapa precoz (Figura 4).

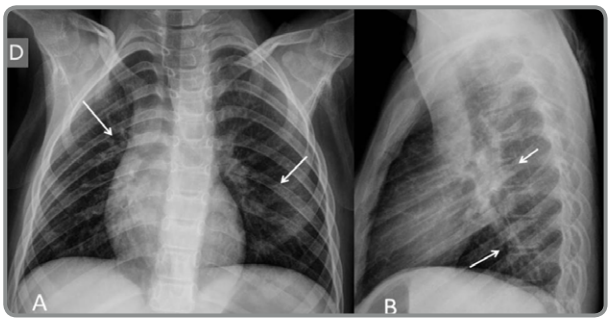

Figura 4.
Niña de 10 años con daño neurológico e historia de neumonía recurrente. Rx de tórax anteroposterior (A) y lateral (B) muestra sombras intersticiales en ambos pulmones (flechas), sugerentes de aspiración crónica.

Tomografía Computada de tórax (TC)

La TC de alta resolución es de utilidad en el diagnóstico diferencial y en especial en la documentación del daño del parénquima pulmonar una vez hecho el diagnóstico. Ese examen utiliza radiación ionizante, por lo que el examen se debe hacer con dosis lo más bajas posibles y monitoreado por un médico radiólogo. Es un examen rápido y puede requerir sedación según la edad. Puede mostrar áreas focales o múltiples de compromiso alveolar, bronquiectasias, opacidades "en árbol en brote", compromiso intersticial, con mayor frecuencia en los lóbulos inferiores (4) (Figura 5).

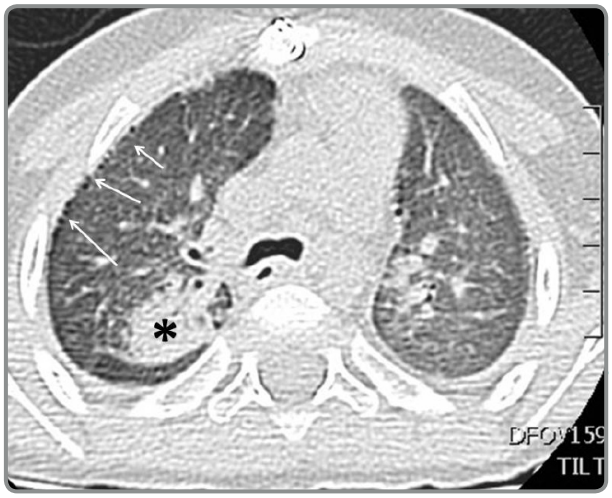

Figura 5.
Lactante de 17 meses de edad con síndrome de Down, cardiopatía congénita operada, aspiración a vía aérea confirmada con estudio videodeglución previo. Tomografía computada de tórax con corte axial a nivel de la carina, muestra zona de neumonía aguda en el segmento posterior del lóbulo superior derecho (*). Hay además opacidades intersticiales bilaterales y numerosos pequeños quistes subpleurales (flechas)

Cintigrafía para detección de aspiración

La cintigrafía es un método no invasivo, de baja radiación y bien tolerado por el paciente, aunque no se utiliza de rutina. Puede ser utilizado para la detección de aspiración pulmonar, con mayor frecuencia en niños con antecedente de RGE. Puede usarse esencialmente como complemento de un estudio contrastado de esófago, estómago y duodeno para descartar una lesión anatómica y una videofluoroscopía para evaluar la deglución (3). Tiene baja sensibilidad para la detección de microaspiración.

Resonancia magnética (RM)

La RM es especialmente útil en el diagnóstico de condiciones que afectan secundariamente la deglución, como alteraciones del sistema nervioso central con compromiso de los pares craneanos y la motilidad esofágica. Es decir, ayuda en la correlación del trastorno neurológico con la anatomía y la función de la deglución (5).

También puede ser de utilidad en el estudio de lesiones cervicales que pueden comprometer la dinámica de la deglución. Este examen no utiliza radiación, pero es un examen relativamente largo y en la mayoría de los casos puede requerir sedación. No tiene buen rendimiento en la evaluación del parénquima pulmonar.

CONCLUSIÓN

El síndrome de broncoaspiración es frecuente y muchas veces sub-diagnosticado en el niño, llevando a consecuencias fatales si no es tratado a tiempo. Es importante el diagnóstico precoz para ofrecer un tratamiento adecuado, previo generar daño pulmonar irreversible.

Los métodos de imágenes son de gran utilidad para el diagnóstico y manejo de sus complicaciones en especial el estudio de videodeglución y la Rx de tórax. Permiten además una orientación pronóstica, claves al momento de decidir el método de alimentación más segura de estos niños y evaluar la necesidad de suprimir alimentación por vía oral de manera transitoria o incluso permanente, que son situaciones de gran impacto para el niño y su familia.

Es importante mantener una constante revisión en estos métodos de estudio, para así poder ofrecer la manera más segura y eficaz de diagnóstico para estos pacientes.

Los autores declaran no tener conflicto de intereses

REFERENCIAS

1. Weir K, McMahon S, Barry L, Ware R, Masters IB, Chang A. Oropharyngeal aspiration and pneumonia n children. Pediatr Pulmonol 2007;42:1024-1031
2. Bravo P, Olate M, Vega-Briceño L, Muñoz B, Holmgrem L, Sánchez I. Características clínicas, epidemiológicas, y factores asociados al diagnóstico de neumonía recurrente en niños, experiencia de12 años. Rev ChilPediatr 2004: 75: 434-40
3. Owayed AF, Campbell DM, Wang EEL. Underlying causes of recurrent pneumonia in children. Arch Pediatr Adolesc Med 2000;154:190-1943
4. de Benedictis FM, Carnielli VP, de Benedictis D. Aspiration lung disease. Pediatr Clin N Am 2009 ;56 :173-190
5. Sheikh S, Allen E, Shell R, Hruschak J, Iram D, Castile R, McCoy K. Chronic aspiration without gastroesophageal reflux as a cause of chronic respiratory symptoms in neurologically normal infants. Chest 2001;120:1190-1195
6. Rossel M, Ceresa S, Orellana P, Pino C, González P, Olea E, Araya M, Espinoza J. Cintigrafía esofágica y pulmonar en niños con reflujo gastroesofagico y enfermedad pulmonar. Rev ChilPediatr 1985;56:35-387.
7. Henao PA, Lopera MV, Salazar OF, Medina PA, Morales OL. Guía de práctica clínica basada en la evidencia para el diagnóstico de disfagia en niños. IATREIA 2009; 22:169-179
8. Gates J, Hartnell G, Gramigna D. Videofluoroscopy and Swallowing Studies for
Neurologic Disease: A Primer. RadioGraphics, 2006; 26: e22
9. DeMatteo C, Matovich D, Hjartason A. Comparison of clinical and videofluoroscopic evaluation of children with feeding and swallowing difficulties. Dev Med Child Neurol 2005;47:149-157

Neumol Pediatr 2015; 10 (2): 86 - 88

TRAQUEOBRONCOMALACIA

Tracheobronchomalacia

Dra María Angélica Oyarzún A[1], Dra Antonia Dittborn A[2]
1.- Pediatra Especialista en Enfermedades Respiratorias.
División Pediatría. Pontificia Universidad Católica de Chile
2.- Médico-Cirujano, Escuela de Medicina,
Pontificia Universidad Católica De Chile

BRONCHOMALACIA
A 10-years-old girl with recurrent wheezing was diagnosed as asthmatic. Her spirometry showed variable central airway intrathoracic obstruction. The bronchoscopy confirmed the presence of bronchomalacia.
Key words: tracheomalacia, bronchomalacia, wheezing, spirometry

RESUMEN
Se presenta el caso de una paciente de edad escolar, quien por sibilancias recurrentes se trataba como asmática. Al realizar espirometría forzada se detectó un compromiso variable de vía central intratorácica. La fibrobroncoscopía confirmó la presencia de broncomalacia.
Palabras clave: traqueomalacia, broncomalacia, sibilancias, espirometría

INTRODUCCIÓN

Las traqueo-broncomalacias (TBM) se clasifican en congénitas o primarias y adquiridas o secundarias. Su frecuencia se estima entre 1/1500 a 1/2500 nacimientos (1-3). Las malacias secundarias, resultan de una degeneración del cartílago normal de la tráquea siendo la causa más frecuente una compresión extrínseca (4,5). Aproximadamente la mitad de los pacientes con TBM pueden tener algún defecto cardiológico congénito (6-8)

Los síntomas generalmente no están presentes al nacimiento, haciéndose evidentes en forma insidiosa desde las primeras semanas de vida. Las manifestaciones más frecuentes son un estridor espiratorio, tos perruna o "de foca", pudiendo también presentar dificultad respiratoria recurrente, sibilancias y en casos severos cianosis e hiperextensión cervical. Las situaciones que incrementan la presión intratorácica, como la tos, alimentación y llanto pueden empeorar el cuadro clínico (2,8-10).

Correspondencia:
Dra María Angélica Oyarzún
División Pediatría P. Universidad Católica de Chile
Lira 85 5 piso
e-mail: angeoyarzun@gmail.com.

CASO CLÍNICO

Escolar de 10 años, género femenino, con antecedente de asma diagnosticada al año de vida por sibilancias recurrentes de difícil manejo, requiriendo reiteradas hospitalizaciones y tratamiento con dosis altas de corticoides inhalados.

Su espirometría basal muestra Capacidad Vital Forzada (CVF) normal (140%), Volumen espirado al primer segundo (VEF1) levemente disminuido (73% del teórico), relación VEF1/CVF disminuida (45%) y flujos espiratorios forzados disminuidos. Posterior al uso de broncodilatador no se observa cambios significativos en flujos ni volúmenes espiratorios, siendo informada con limitación obstructiva leve, con CVF normal, sin respuesta a broncodilatador.

La curva flujo/volumen muestra una forma característica: flujo espiratorio máximo (FEM) seguido de un brusco descenso y luego pendiente aplanada hasta el final del esfuerzo espiratorio. La relación FEF50 / FIF 50 fue de 0,32 (disminuida, debido a FEF50 bajo). Estos resultados fueron compatibles con obstrucción de vía aérea central intratorácica (Figura 1)

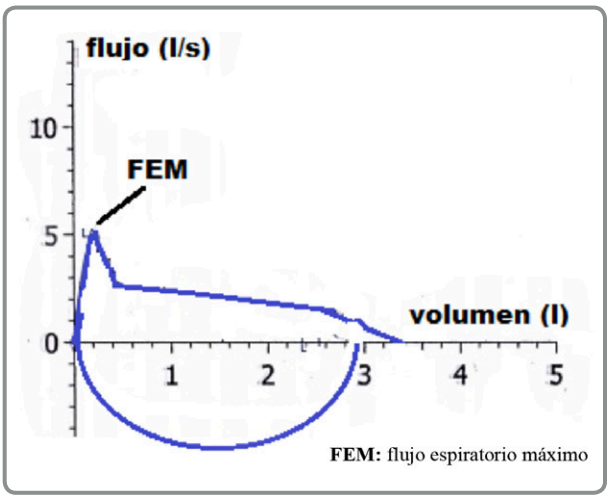

Figura 1.
Curva flujo-volumen basal. Nótese rápida disminución del flujo luego del FEM y luego pendiente aplanada hasta el final de la maniobra.

Dado estos hallazgos espirométricos se indicó visualización de la vía aérea mediante broncoscopía flexible, la cual mostró nasofaringe, laringe, espacio subglótico, tráquea y carina normales. En bronquio fuente derecho destacaba zona malácica moderada con disminución del lumen en un 50% en su zona proximal y un 70 – 80% en su zona distal, sin pulsatilidad asociada. Bajo esta zona se observó malacia leve de bronquio intermedio. El bronquio fuente izquierdo tenía malacia muy leve (Figura 2)

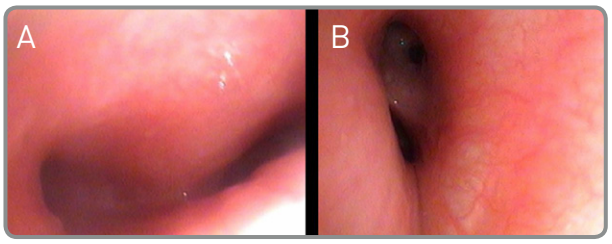

Figura 2.
Visión endoscópica malacia de bronquio fuente derecho (A) y bronquio intermedio (B)

DISCUSIÓN

La malacia (derivado del griego malakia= blando) de la vía aérea corresponde a un trastorno estructural que condiciona un colapso dinámico anormal de estas vías durante el ciclo respiratorio, provocando una reducción de al menos 50% del área transversal de su lumen. En traqueobroncomalacia (TBM) existe una colapsabilidad incrementada y debilidad de la pared traqueal y/o bronquial debida a una disminución o atrofia de las fibras elásticas longitudinales de la pars membranosa y daño de la integridad del cartílago (2,3) En el ciclo respiratorio normal como consecuencia de las diferencias entre la presión intrapleural e intraluminal, la vía aérea intratorácica se dilata durante la inspiración y se estrecha durante la espiración. En los casos de broncomalacia, en la fase inicial de la espirometria forzada se exhala rápidamente un pequeño volumen de aire. Luego al igualarse en forma precoz las presiones transmural (intrapleural) y la intraluminal de esa zona colapsable, se produce compresión dinámica de la vía aérea, lo que explica la deflección y aplanamiento de la curva flujo/volumen y continuación de una lenta exhalación (9,11)

Tal como lo muestra nuestra paciente, si bien el estudio de función pulmonar no hace el diagnóstico fue fundamental para la sospecha y orientación diagnóstica, fundamentando la necesidad de evaluación anatómica de su vía aérea (11,12)

El diagnóstico de sospecha es clínico, su confirmación se realiza por fibrobroncoscopía la cual permite visualizar el colapso de la vía aérea, siendo considerado el estándar de oro para el diagnóstico. Se prefiere broncoscopía flexible ya que el paciente puede respirar en forma espontánea bajo sedación superficial para identificar el comportamiento de la tráquea durante la respiración (10,13). Además se podría realizar una tomografia computarizada en inspiración y luego espiración, considerando una reducción del diámetro de la tráquea mayor al 50% del habitual como patológica. Sin embargo tienen la desventaja de no ser un estudio dinámico (10,13)

CONCLUSIÓN

La traqueomalacia y la broncomalacia deben ser consideradas dentro del diagnóstico diferencial de asma , especialmente si esta no responde a tratamiento escalonado. El diagnóstico de sospecha es clínico, la curva espirométrica es característica, y su confirmación se realiza por fibrobroncoscopía.

Los autores declaran no tener conflicto de intereses

REFERENCIAS

1. Boogaard R, Huijsmans SH, Pijnenburg MW, Tiddens HA, de Jongste JC, Merkus PJ. Tracheomalacia and Bronchomalacia in Children: incidence and patient characteristics. Chest 2005;128:3391-3397
2. Perillán J. Traqueobroncomalacia en niños. Neumol Pediatr 2012;7:6-12
3. Carden K, Boiselle P, Waltz D, Ernst A. Tracheomalacia and tracheobronchomalacia in children and adults: an in-depth review. Chest 2005;127:984-1005
4. Finder JD. Primary bronchomalacia in infants and children. J Pediatr 1997; 130: 59–66

5. Masters IB, Chang AB, Patterson L, Wainwright C, Buntain H, Dean BW, Francis PW Series of laryngomalacia, tracheomalacia and Bronchomalacia disorders and their associations with other conditions in children. Pediatr Pulmonol 2002;34: 189-195
6. McNamara VM , Crabbe DCG. Tracheomalacia. Paediatr Respir Rev 2004;5:147-154
7.Austin J, Ali T. Tracheomalacia and bronchomalacia in children: pathophysiology, assessment, treatment, and anaesthesia management. Paediatr Anaesth 2003; 13:3–11
8.Tan JZ, Ditchfield M, Freezer N. Tracheobronchomalacia in children: review of diagnosis and definition. Pediatr Radiol. 2012;42:906-9159. Murgu SD, Colt HG. Tracheobronchomalacia and excessive dynamic airway collapse. Respirology 2006: 11; 388-406
10. Majid A, Fernández L, Fernández-Bussy S, Herth F, Ernst A. Tracheobronchomalacia. Arch Bronconeumol. 2010;46:196-202
11. Majid A, Sosa AF, Ernst A, Feller-Kopman D, Folch E, Singh AK, Gangadharan S. Pulmonary Function and Flow-Volume Loop Patterns in Patients with Tracheobronchomalacia. Respir Care 2013;58: 1521-1526
12. Modrykamien AM, Gudavalli R, McCarthy K, Liu X, Stoller JK. detection of upper airway obstruction with spirometry results and the flow-volume loop: a comparison of quantitative and visual inspection criteria Respiratory Care 2009; 54: 474- 47913
. Sanchez MO, Greer MC, Masters IB, Chang AB. A comparison of fluoroscopic airway screening with flexible bronchoscopy for diagnosing tracheomalacia. Pediatr Pulmonol 2012; 47: 63-67

Reuniones Clínicas y Congresos
SOCHINEP 2015

REUNIONES CLÍNICAS

Hora: 12:00-13:15 hrs.
Lugar: Hotel Plaza Bosque - Providencia - Santiago

HOSPITAL	FECHA
Hospital Roberto del Río	02 abril
Hospital San Juan de Dios	07 mayo
No habrá reunión	junio
Clinica Indisa	02 julio
Clínica U. de los Andes	06 agosto
Hospital San Borja Arriarán	03 septiembre
Los Ángeles	01 octubre
Hospital Sótero del Río	05 noviembre
Clínica Santa María	03 diciembre

CURSO PARA ESPECIALISTAS

"Infecciones respiratorias agudas y crónicas en el niño"
Invitado extranjero: Dr Mark Eberhard
Fecha: 29 y 30 de mayo, Lugar: Hotel Plaza Bosque Manquehue

XI Congreso SOCHINEP

Invitado extranjero: Dr Peter Sly
22 y 23 de Octubre - Hotel Plaza Bosque Manquehue, Santiago

SOCIEDAD CHILENA DE NEUMOLOGÍA PEDIÁTRICA

NEUMOLOGÍA PEDIÁTRICA

Órgano oficial de difusión de la **Sociedad Chilena de Neumología Pediátrica (SOCHINEP)**
y de la **Sociedad Latinoamericana de Neumología Pediátrica (SOLANEP)**

La Revista NEUMOLOGÍA PEDIÁTRICA publica artículos relevantes con la salud respiratoria del niño y del adolescente. Esta dirigida a médicos generales, familiares, pediatras, sub-especialistas en enfermedades respiratorias, kinesiólogos, enfermeras, estudiantes. El Comité Editorial revisa cuidadosamente los trabajos enviados. Se aceptan revisiones de temas, controversias o actualidad científica, casos clínicos, series y trabajos de investigación.

El propósito de la revista es difundir conceptos actuales, promover la investigación y discusión científicas.

La Revista Neumología Pediátrica está incluida en bases de dato Latindex, Lilacs, Bireme. Es publicada trimestralmente y desde 2014 solo en edición electrónica.

Representante y oficina comercial: Sra. Dragana Stankovic. Eventotal Ltda. Av Camino El Alba 8670 - oficina 101. Las Condes, Santiago, Chile. Teléfonos 56 (2) 22241481. E-mail: dragana@eventotal.cl

Editorial Laboratorios SAVAL. Av. Pdte. Eduardo Frei Montalva 4.600, Renca, Santiago.

Está prohibida la reproducción parcial o total de la revista para propósitos comerciales sin la autorización escrita de su editor responsable.

GUÍA PARA AUTORES DE ARTÍCULOS DE REVISIÓN

El artículo debe contener:
- Título: en español (o portugués) y en inglés: conciso pero informativo sobre el contenido central de la publicación
- Autores: abreviatura profesión, primer nombre e inicial del segundo, primer apellido e inicial del segundo apellido
- Referir grado académico y/o afiliación institucional de los autores, marcando entre paréntesis número identificador
- Referir Autor para correspondencia: lugar de trabajo, dirección, teléfono y correo electrónico
- Palabras clave en español (o portugués) e inglés (3 a 5) (términos DeSC de Bireme o MeSH respectivamente)
- Resumen en español (o portugués) y en inglés (máximo 150 palabras cada uno)
- Manuscrito
- Declaración de conflicto de intereses
- Referencias bibliográficas
- Tablas y Figuras

Manuscrito

La presentación de un artículo implica que el trabajo descrito no ha sido publicado previamente (excepto en la forma de un resumen o presentación en congreso, o casos especiales con la debida autorización del Editor correspondiente) y que no va a ser publicado en otro lugar de la misma forma, en español en cualquier otro idioma, sin el consentimiento por escrito del editor.

Los documentos presentados para su publicación deben ser escritos de forma concisa y clara. Debe aparecer una introducción, desarrollo del tema y discusión (o conclusiones). No debe exceder las 3000 palabras, sin considerar las referencias y resúmenes. El margen de la página debe ser 2,5 cm en los 4 bordes. Letra Arial o Times New Roman, tamaño 12, espaciado 1,5.

Al final del manuscrito debe señalar conflictos de intereses. Luego puede expresar agradecimientos a personas e instituciones que hubiesen hecho contribuciones sustantivas a la revisión.

Si se publican fotografías de personas, estas no deben ser identificables; debe anexarse el consentimiento informado y explicitarlo en el manuscrito.

Debe enviar copia Declaración de Responsabilidad vía correo electrónico a contacto@neumología-pediatrica.cl

Referencias bibliográficas

El límite son 30 referencias para los artículos de revisión. Deben ser numeradas consecutivamente (entre paréntesis) en el orden en que son citadas por primera vez en el texto, al final de cada frase o párrafo en que se las alude. Prefiera publicaciones indexadas. Si se trata de trabajos enviados a publicación pero no oficialmente aceptados, refiéralo en el texto como “observaciones no publicadas”, entre paréntesis.

Para las referencias de revistas, todos los autores deben ser incluidos cuando hay seis o menos. Si son siete o más autores se anotan los 6 primeros y luego se agrega “et al” o “y cols” según el idioma del artículo (actualmente la National Library of Medicine indica anotar todos los autores, ambas opciones son válidas) , seguido por el título del artículo, nombre de la revista abreviado según Journals Database y BREV, año, volumen y páginas inicial y final. Por ejemplo:

Zachs MS. The physiology of forced expiration. Paediatr Respir Rev 2000;36-39

Para las referencias de un libro: Autor(es), título del capítulo, En: editor (s) (si corresponde), título del libro, edición, Lugar publicación, año, página inicial y final del capítulo. Por ejemplo :

Levitsky M. Mechanics of Breathing. In Pulmonary Physiology. McGraw-Hill Companies, Inc, 7th Edition, USA, 2007, pag 11-53
Para más detalles referirse a los “ Requisitos de uniformidad para manuscritos enviados a revistas biomédicas “,
http://www.nlm.nih.gov/bsd/uniform_requirements.html o http://www.fisterra.com/herramientas/recursos/vancouver

Tablas

Deben incluirse a continuación de las Referencias bibliográficas, según orden de referencia en el manuscrito, y según su orden de aparición en el texto. Diseñarla solo en una columna, con una línea horizontal que separe el(los) título(s) del contenido. Use notas aclaratorias para todas las abreviaturas no standard. Para las notas al pie utilizar los símbolos *, #, §, etc. Máximo 6 Tablas (en total con Figuras) para artículos de Revisión e Investigación.

Figuras

Si están en formato jpeg su resolución debe ser mínimo 300 dpi y su tamaño media carta. Debe ir una por página, en orden según su referencia en el manuscrito. Deben presentarse luego de las Tablas, y además en archivo aparte. En este último caso enviar su título en hoja aparte. Para las notas al pie utilizar los símbolos *, #, §, etc. Máximo 6 Figuras (en total con tablas) para artículos de revisión y de investigación.

Si las ilustraciones son tomadas de fuentes publicadas, debe expresarse el permiso por escrito y mencionar la publicación utilizada.

GUÍA PARA AUTORES DE ARTÍCULOS DE INVESTIGACIÓN

El artículo debe contener:
- Título: en español (o portugués) y en inglés: debe representar los objetivos de la investigación
- Autores: abreviatura profesión, primer nombre e inicial del segundo, primer apellido e inicial del segundo apellido
- Referir grado académico y/o afiliación institucional de los autores, marcando entre paréntesis número identificador
- Referir Autor para correspondencia: lugar de trabajo, dirección, teléfono y correo electrónico
- Palabras clave en español (o portugués) e inglés (3 a 5) (términos DeSC de Bireme o MeSH respectivamente)
- Resumen en español (o portugués) y en inglés (máximo 150 palabras cada uno)
- Manuscrito
- Declaración de conflicto de intereses
- Referencias bibliográficas
- Tablas y Figuras

Manuscrito

La presentación de un artículo implica que el trabajo descrito no ha sido publicado previamente (excepto en la forma de un resumen o presentación en congreso, o casos especiales con la debida autorización del Editor correspondiente) y que no va a ser publicado en otro lugar de la misma forma, en español en cualquier otro idioma, sin el consentimiento por escrito del editor.

Los documentos presentados para su publicación deben ser escritos de forma concisa y clara. Debe aparecer una introducción, desarrollo del tema y discusión (o conclusiones). No debe exceder las 3000 palabras, sin considerar las referencias y resúmenes. El margen de la página debe ser 2,5 cm en los 4 bordes. Letra Arial o Times New Roman, tamaño 12, espaciado 1,5.

Al final del manuscrito debe señalar conflictos de intereses. Luego puede expresar agradecimientos a personas e instituciones que hubiesen hecho contribuciones sustantivas a la revisión.

Si se publican fotografías de personas, estas no deben ser identificables; debe anexarse el consentimiento informado y explicitarlo en el manuscrito.

En caso de realizar investigación en seres humanos, se debe indicar si los procedimientos seguidos fueron aprobados por comité de ética de la institución donde se llevó a cabo el estudio. Lo mismo en relación a estudios realizados con animales de experimentación.

Los autores deben mencionar en la sección de métodos si se obtuvo consentimiento y/o asentimiento informado por parte de los sujetos que participaron en el estudio.

Contenidos del manuscrito

Introducción: indicar los antecedentes y objetivos del estudio.

Métodos: se debe describir los métodos, mecanismos y procedimientos con suficiente detalle como para permitir que otros puedan reproducir los resultados. Los métodos estadísticos deben ser precisos y completos. Deben permitir verificar los resultados presentados.

Resultados: presentarlos de forma concisa y precisa. Iniciar con descripción del (los) grupo(s) de estudio (Tabla 1). Incluir el tamaño de la muestra de cada grupo de datos, valores de significancia, intervalos de confianza, etc, según corresponda.

Discusión: comentar las implicancias de los hallazgos y sus limitaciones, referir otros estudios relacionados, planteamientos para investigación futura.

Conclusiones: esta sección debe ser distinta de la Discusión. Debe ser concisa y debe precisar los hallazgos clave de la investigación y sus implicancias clínicas.

Debe enviar copia Declaración de Responsabilidad vía correo electrónico a:
contacto@neumologia-pediatrica.cl

Referencias bibliográficas, Tablas y Figuras: ver Guías para Autores de artículos de revisión.

GUÍA PARA AUTORES DE CASOS CLÍNICOS

Se consideran 2 tipos de presentaciones:

1. Reporte de 2 o más casos. El texto no debe exceder las 2.000 palabras, sin incluir resúmenes, referencias, ni texto de figuras y/o tablas. Se acepta un máximo de 5 Figuras/Tablas.

2. Reporte de 1 caso. El texto no debe exceder las 1000 palabras, sin incluir resúmenes, referencias, ni texto de figuras y/o tablas. Se acepta un máximo de 5 Figuras/Tablas.

El margen de la página debe ser 2,5 cm en los 4 bordes. Letra Arial o Times New Roman, tamaño 12, espaciado 1,5.

Al final del manuscrito debe señalar conflictos de intereses. Luego puede expresar agradecimientos a personas e instituciones que hubiesen hecho contribuciones sustantivas a la revisión.

Si se publican fotografías de personas, estas no deben ser identificables; debe anexarse el consentimiento informado y explicitarlo en el manuscrito.

El artículo debe contener:
- Título: en español (o portugués) y en inglés: conciso pero informativo sobre el contenido central del caso clínico
- Autores: abreviatura profesión, primer nombre e inicial del segundo, primer apellido e inicial del segundo apellido
- Referir grado académico y/o afiliación institucional de los autores, marcando entre paréntesis número identificador
- Referir Autor para correspondencia: lugar de trabajo, dirección, teléfono y correo electrónico
- Palabras clave en español (o portugués) e inglés (3 a 5) (términos DeSC de Bireme o MeSH respectivamente)
- Resumen en español (o portugués) y en inglés (máximo 150 palabras cada uno)
- Manuscrito
- Declaración de conflicto de intereses
- Referencias bibliográficas

Manuscrito
Debe contener:

Introducción: describir brevemente los aspectos clínicos principales, plantear objetivo(s) de la publicación del (los) caso(s) clínico(s).

Presentación del (los) caso(s): historia clínica, apoyo de laboratorio, planteamiento diagnóstico diferencial, razonamiento diagnóstico, tratamiento, evolución.

Discusión: referirse a los aspectos relevantes del proceso diagnóstico, las controversias actuales al respecto.

Referencias Bibliográficas: máximo 20, ver Guía para publicación de Artículos de Revisión.

Tablas y Figuras: máximo 5 en total. Ver Guía para publicación de Artículos de Revisión.

Debe enviar copia Declaración de Responsabilidad vía correo electrónico a:
contacto@neumologia-pediatrica.cl

DECLARACIÓN DE RESPONSABILIDAD

Título del manuscrito: .....
.....
.....

1. Certifico que he contribuido directamente al contenido intelectual del manuscrito, a la búsqueda y análisis de sus datos, por lo cual me hago públicamente responsable de él.

2. El artículo es inédito. No ha sido enviado a otra revista, ni lo será en el futuro.

3. Marque la alternativa que corresponde:

- El trabajo no incluye material gráfico tomado de otras publicaciones.
- El trabajo incluye material gráfico tomado de otras publicaciones. Adjunto copia de la autorización del autor original.

Nombre del autor: .....

Firma: .....

Teléfono(s): .....

Correo electrónico: .....

Fecha: .....

Amoval® - Clavinex®

AMOXICILINA

AMOXICILINA - ÁCIDO CLAVULÁNICO

Antibioterapia que se distingue por su **CALIDAD**

- **Múltiples presentaciones** adecuadas para los distintos esquemas terapéuticos.
- Sabores formulados para favorecer el **cumplimiento de la terapia.**
- Primeros en incorporar **Kit completo de preparación**: solvente, jeringa y tapón.

CALIDAD GMP CERTIFICADA

GARANTÍA INVIMA

Información completa para prescribir disponible para el cuerpo médico en www.saval.cl y/o a través de su representante médico.
Material promocional exclusivo para Médicos y Químicos Farmacéuticos.

Unidad | **Pediatría**

www.saval.cl

SAVAL